

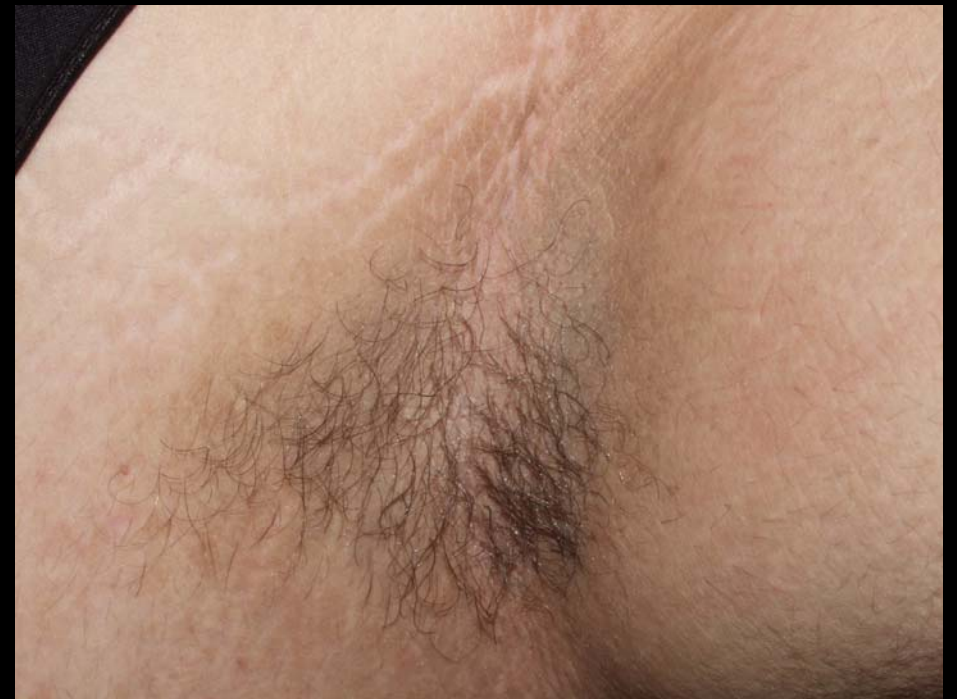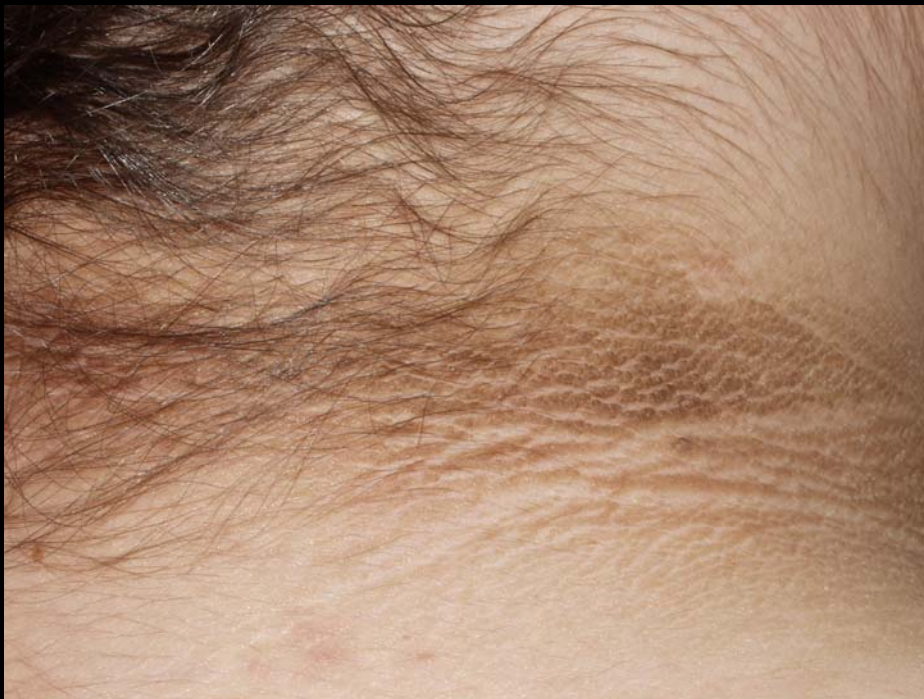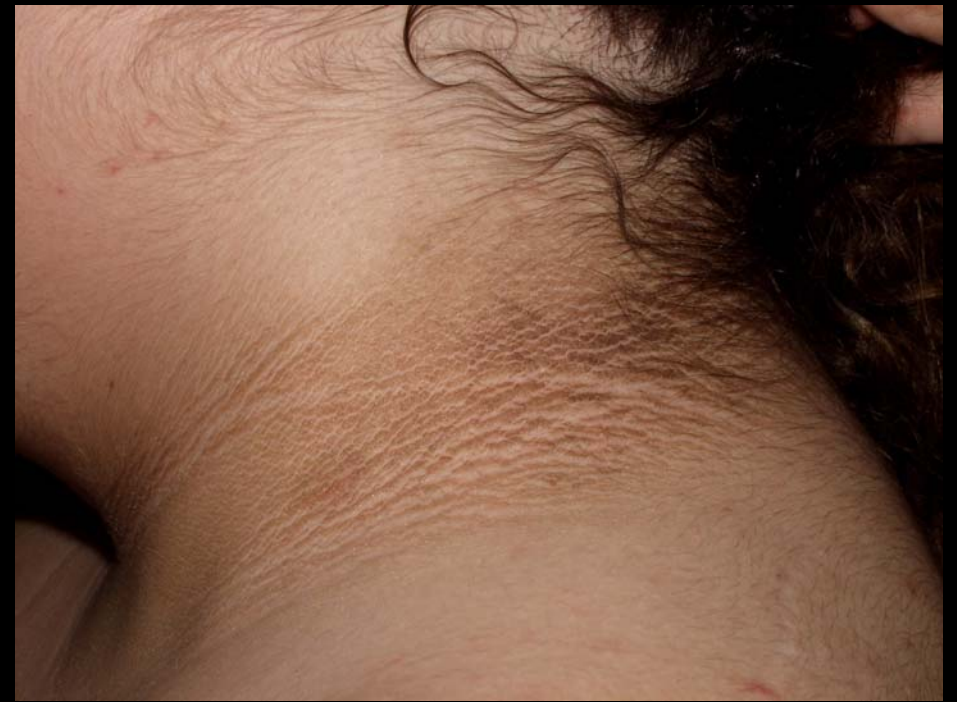EXAMEN DERMATOLOGIA

casos clínicos
abril 2005

CAS CLÍNIC 1

Noia de 27 anys que consulta per les lesions que li han aparegut als plecs en el darrers mesos, que són asimptomàtiques.

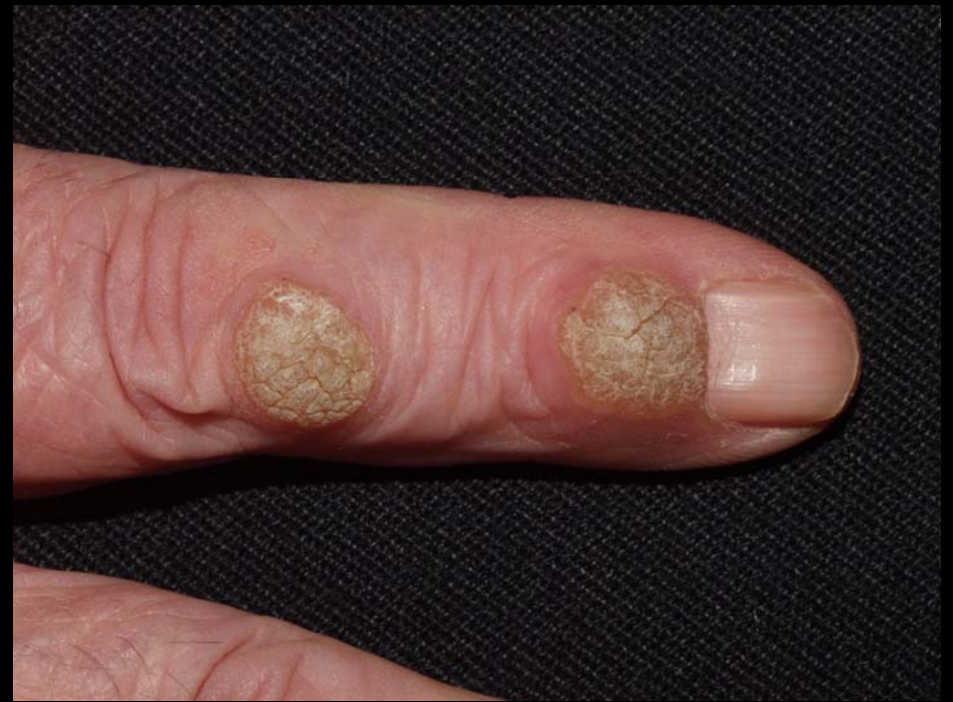1. Diagnòstic clínic
2. ¿A quins processos pot associar-se la dermatosi?



CAS CLÍNIC 2

Home de 35 anys que presenta, des de fa uns 18 mesos, la lesió que es pot veure en la diapositiva; li fa mal en ocasions.

3. Diagnòstic clínic
4. Tractament (citar 3 modalitats terapèutiques correctes)

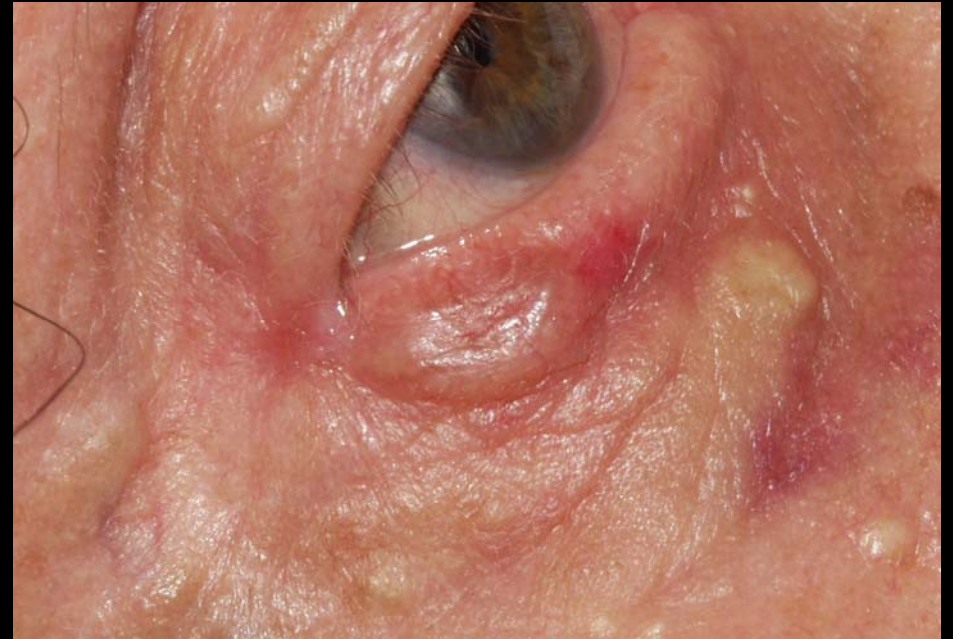

CAS CLÍNIC 3

Home de 72 anys que de fa uns 3 anys té una lesió a la parpella que ha augmentat progressivament de grandària.

5. Diagnòstic clínic

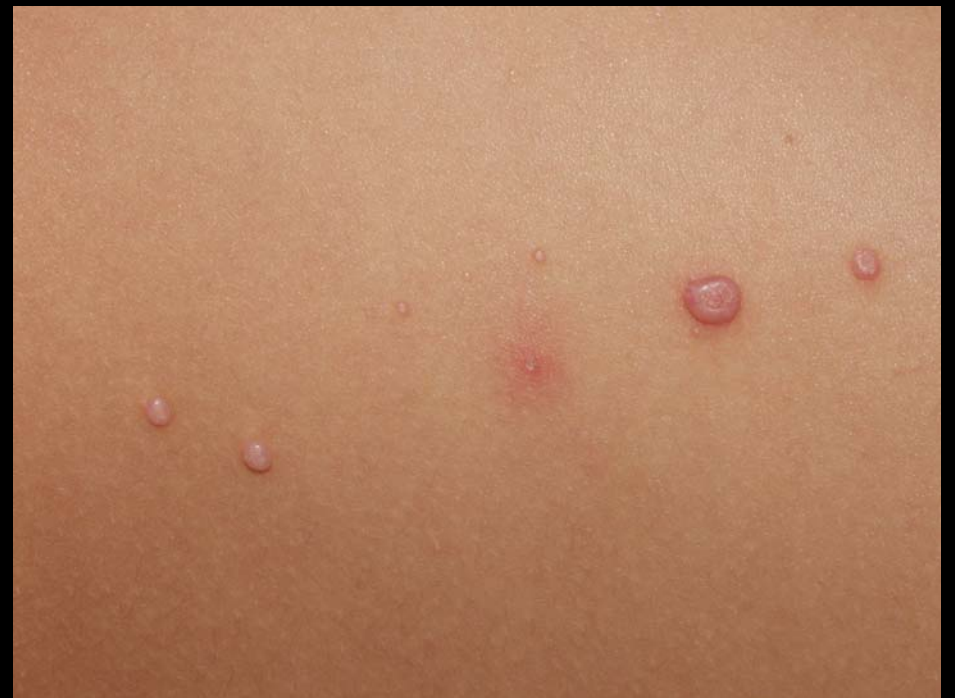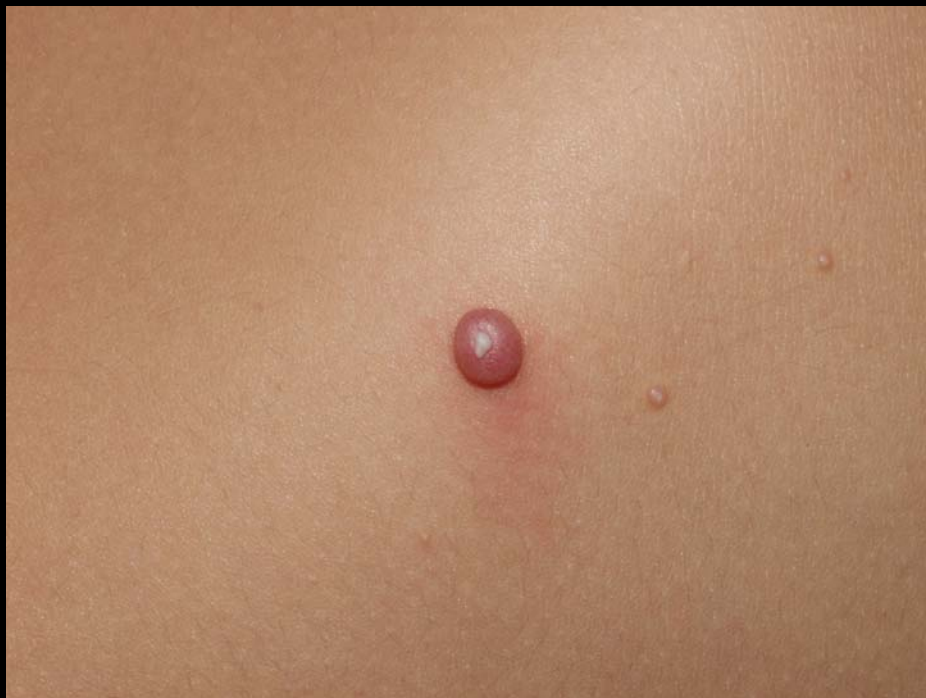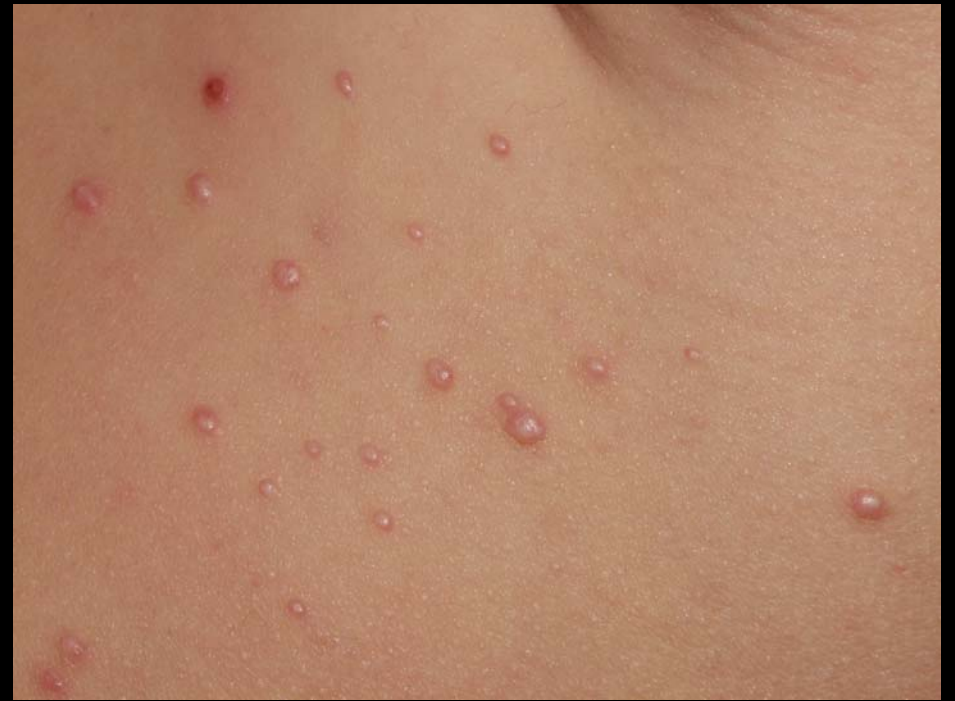6. Enumerar tres possibilitats de tractament



CAS CLÍNIC 4

Nena de 4 anys que presenta, des de fa tres mesos, les lesions asimptomàtiques que podeu observar.

7. Diagnòstic clínic

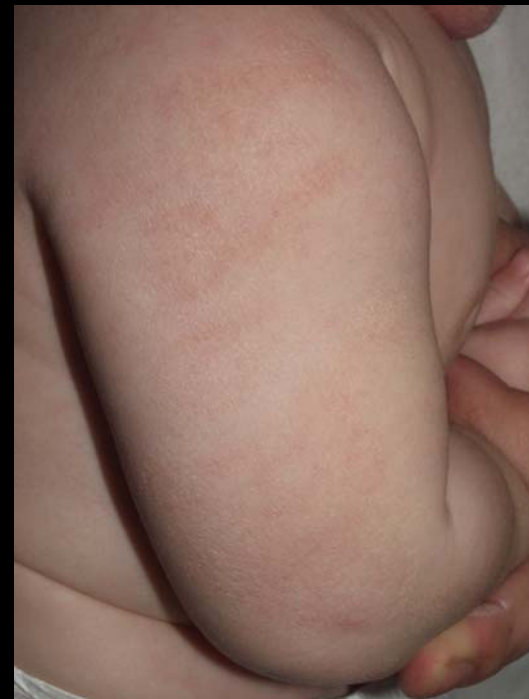
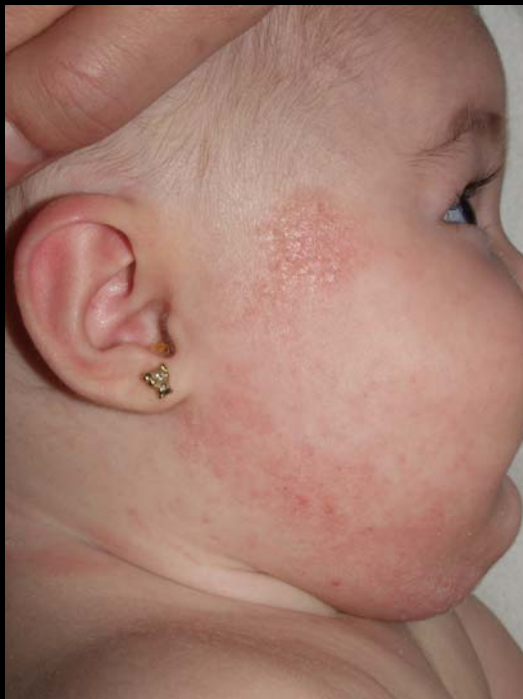
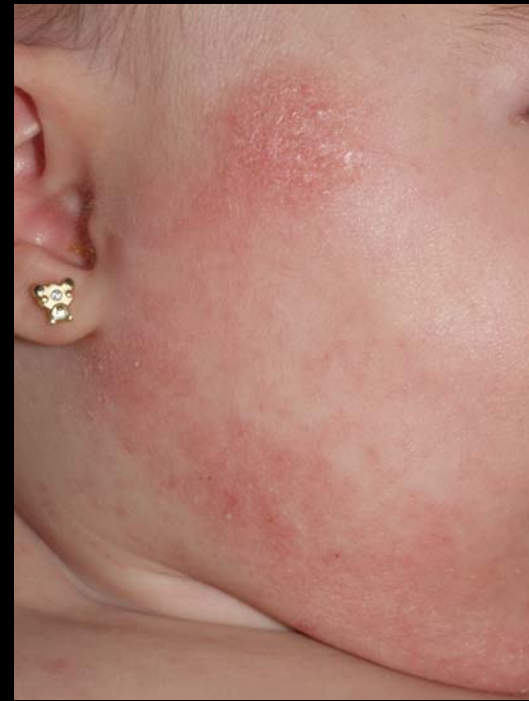CAS CLÍNIC 5

Nen d'11 mesos. Ens consulten per la dermatosi pruent, de distribució simètrica, que podeu veure a les diapositives. Va començar fa uns pocs mesos i tan sols respon parcialment als tractaments que li ha recomanat el seu pediatra.

8. Diagnòstic clínic

9. Pla terapèutic

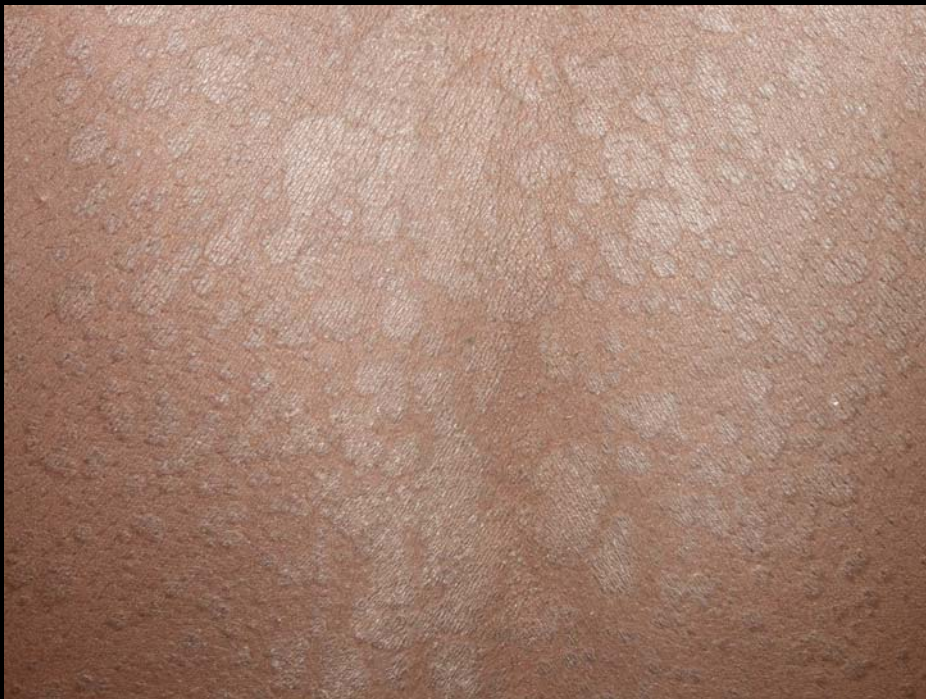
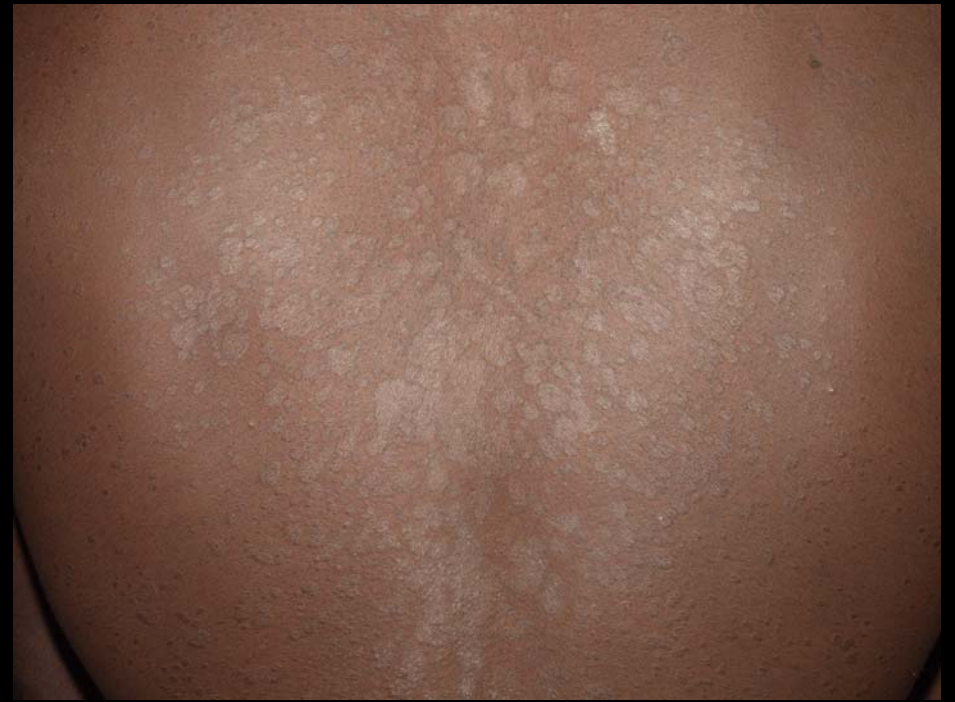
CAS CLÍNIC 6

Home de 26 anys que de fa uns mesos té lesions a esquena que no li molesten.

10. Diagnòstic clínic

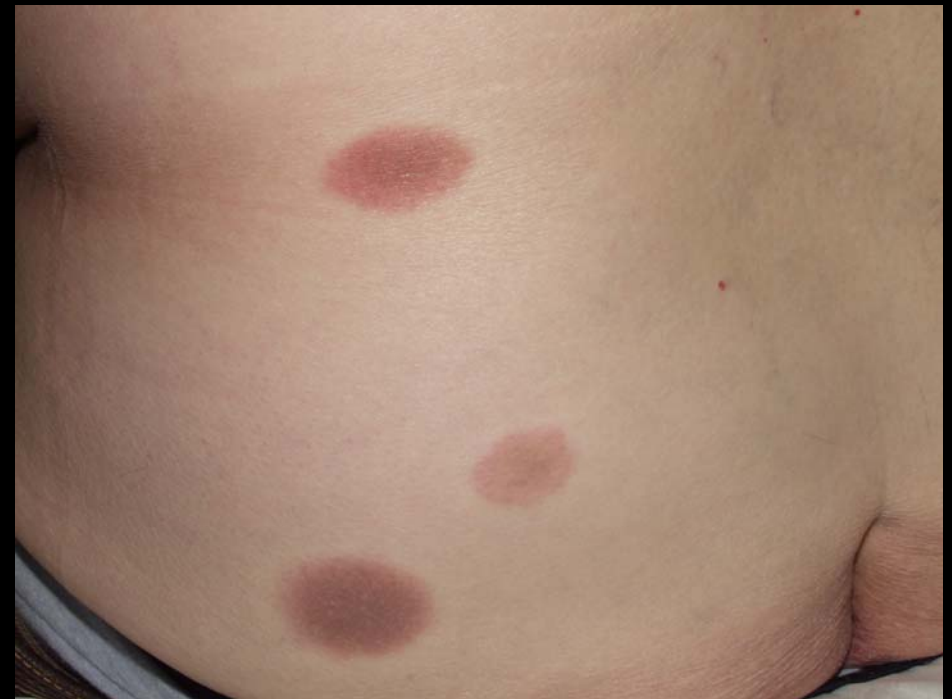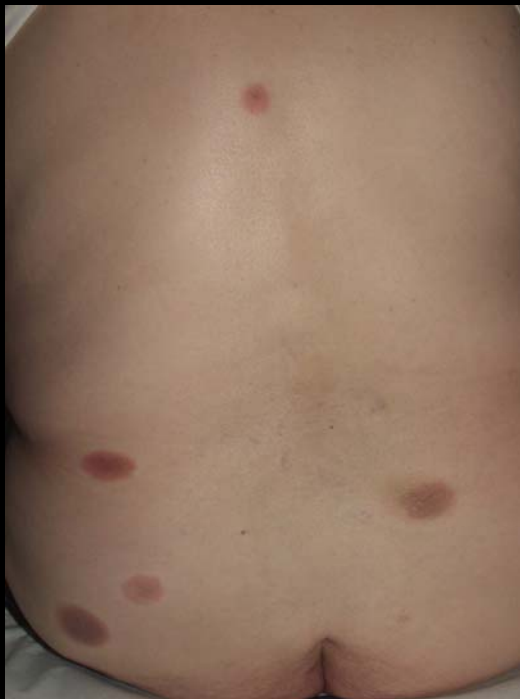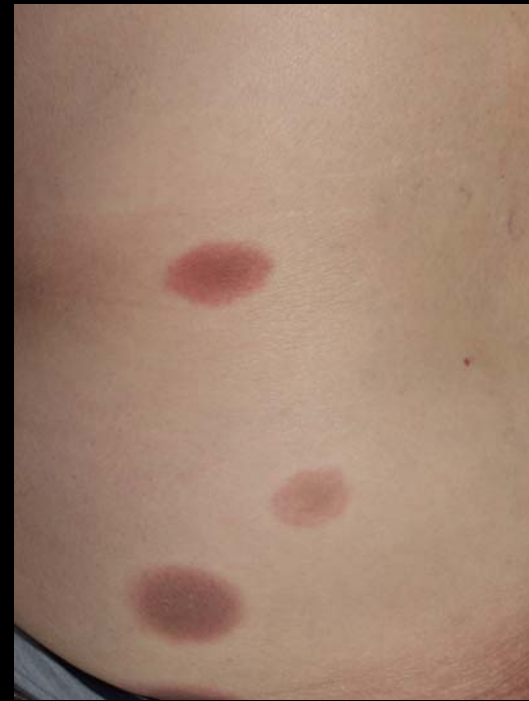11. ¿Com tractaríeu aquest cas?



CAS CLÍNIC 7

Home de 57 anys, que ha presentat diversos episodis de butllofes a idèntiques zones del cos. Curen en un dies deixant una hiperpigmentació residual com veureu en les diapositives.

12. Diagnòstic clínic



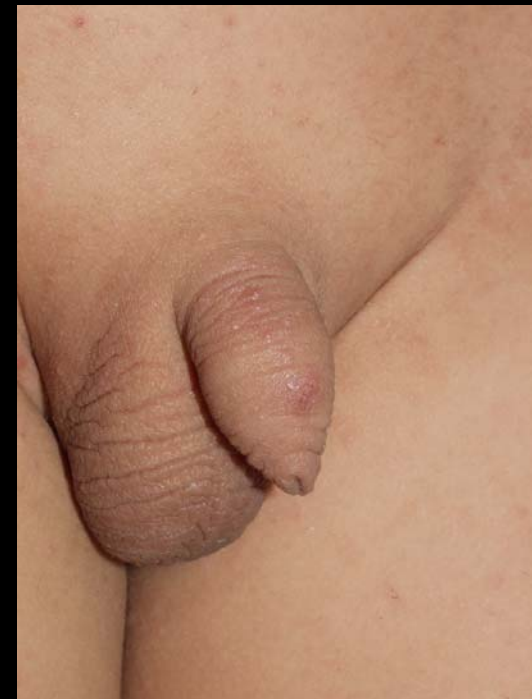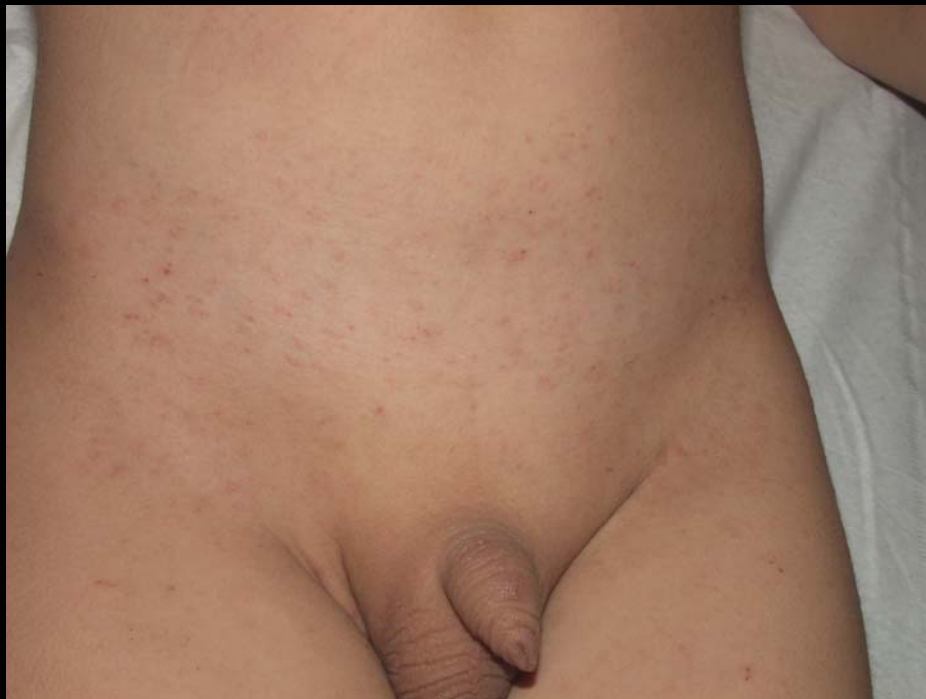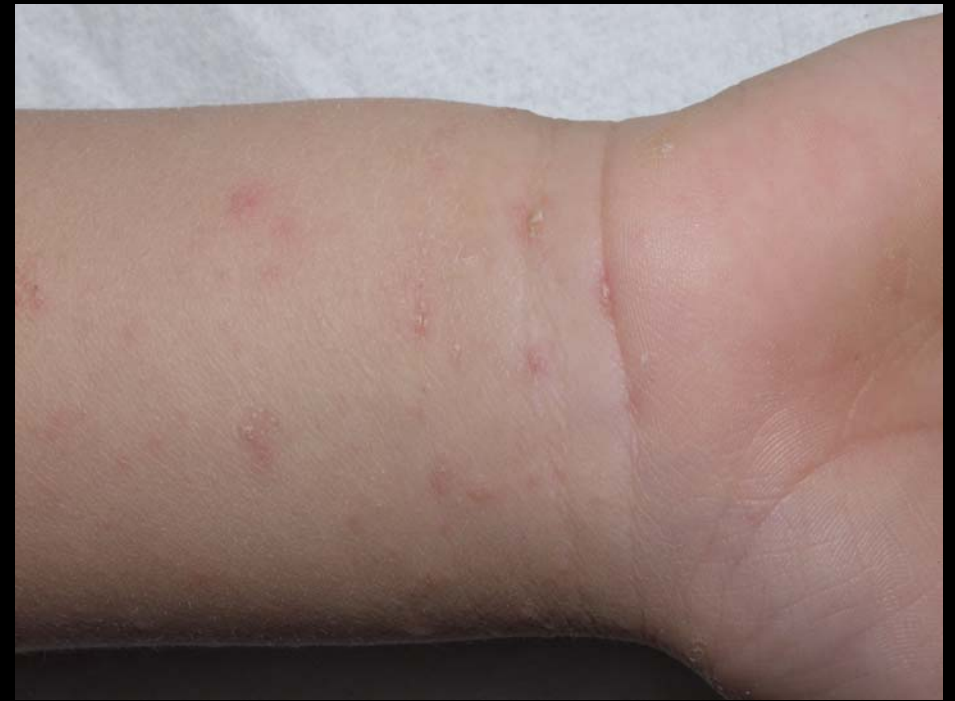CAS CLÍNIC 8

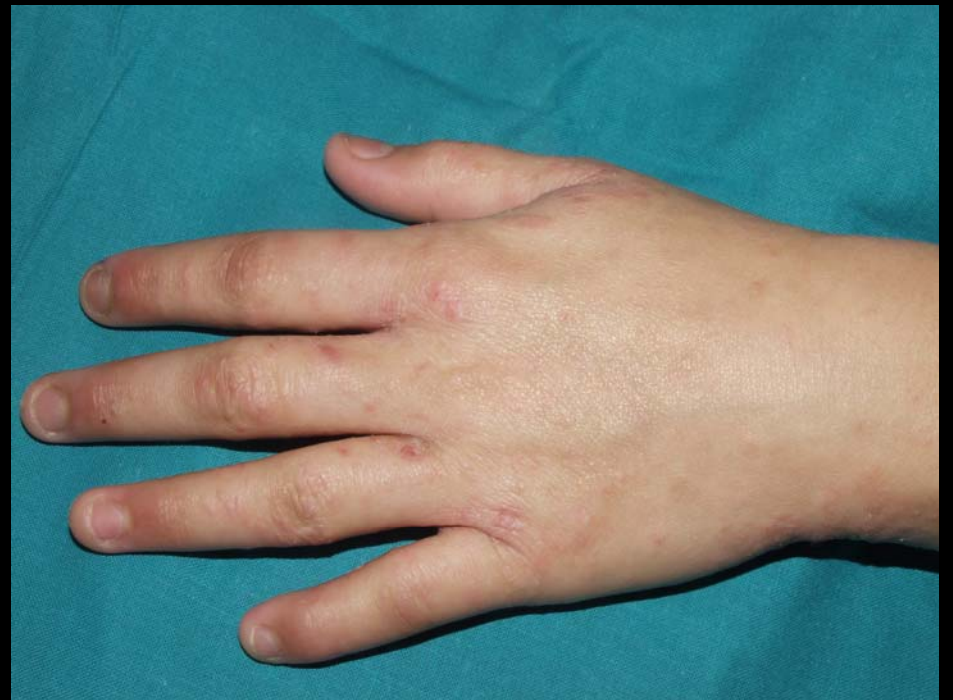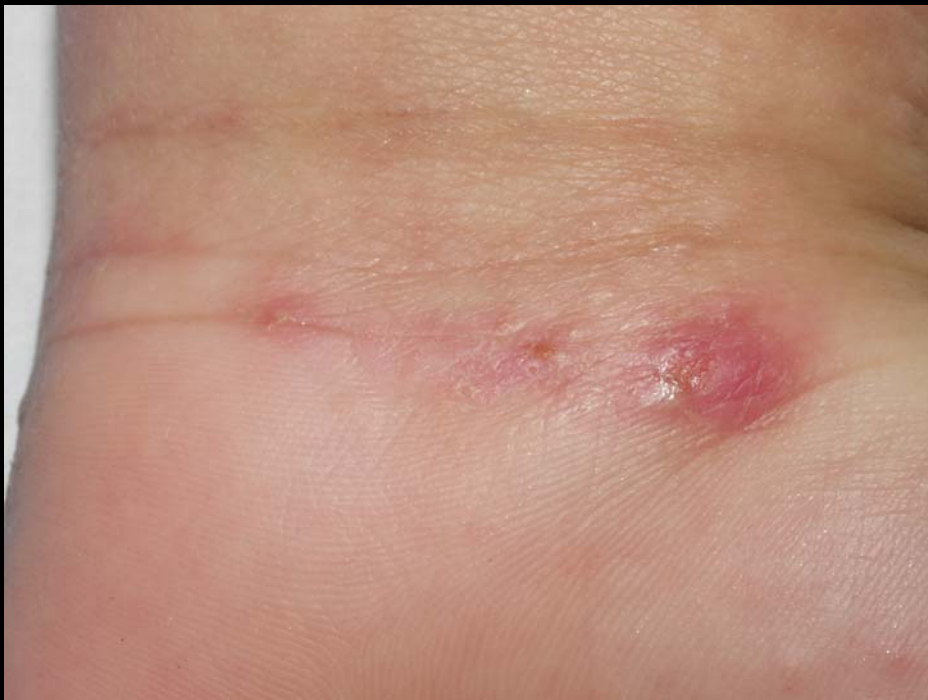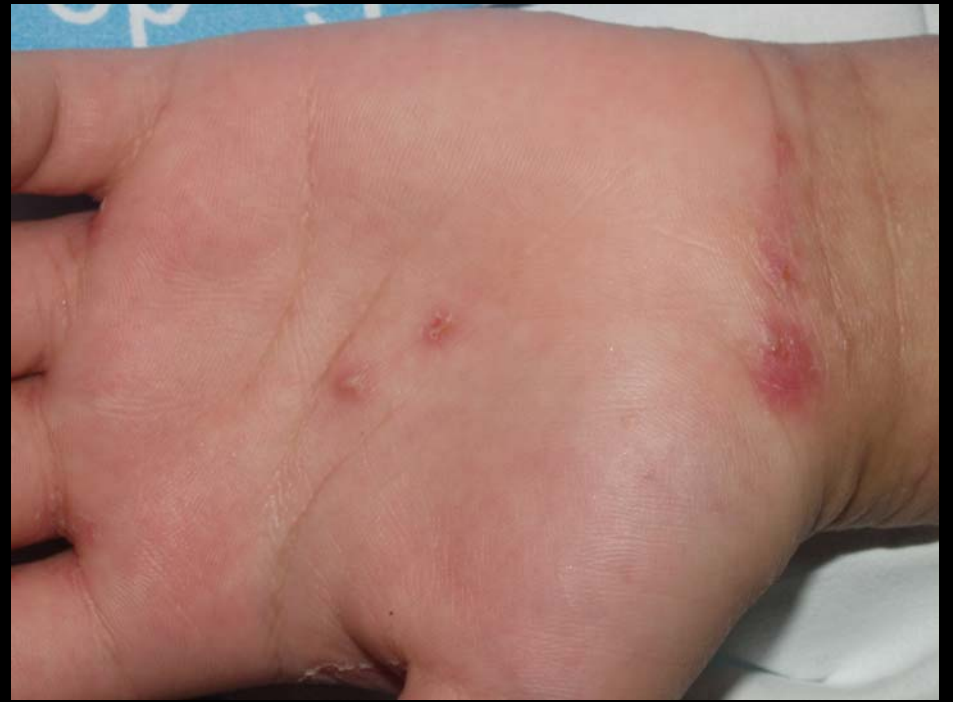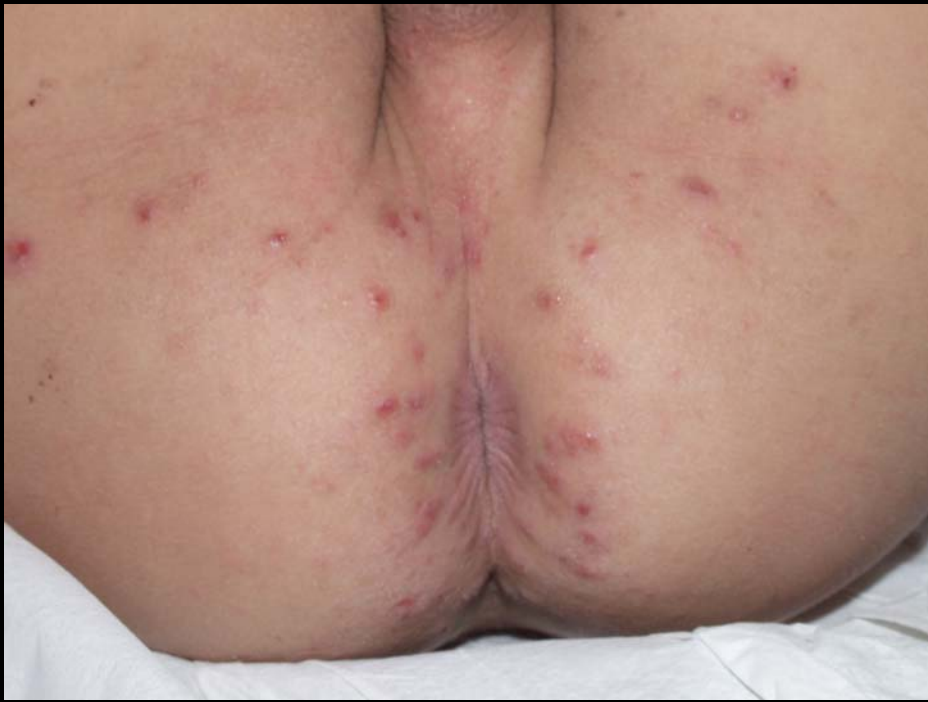Ens porten un nen perquè té picor intens de fa 15 dies i les lesions que veure. El pare té també picor i una erupció cutània.

13. Diagnòstic clínic

14. Prova de confirmació diagnòstica

15. Tractament

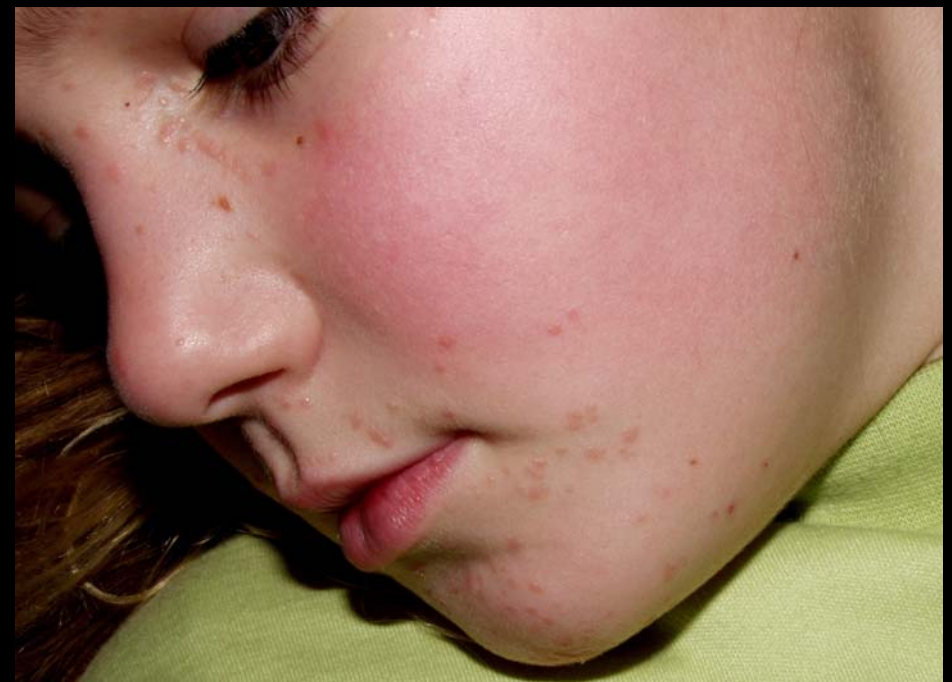
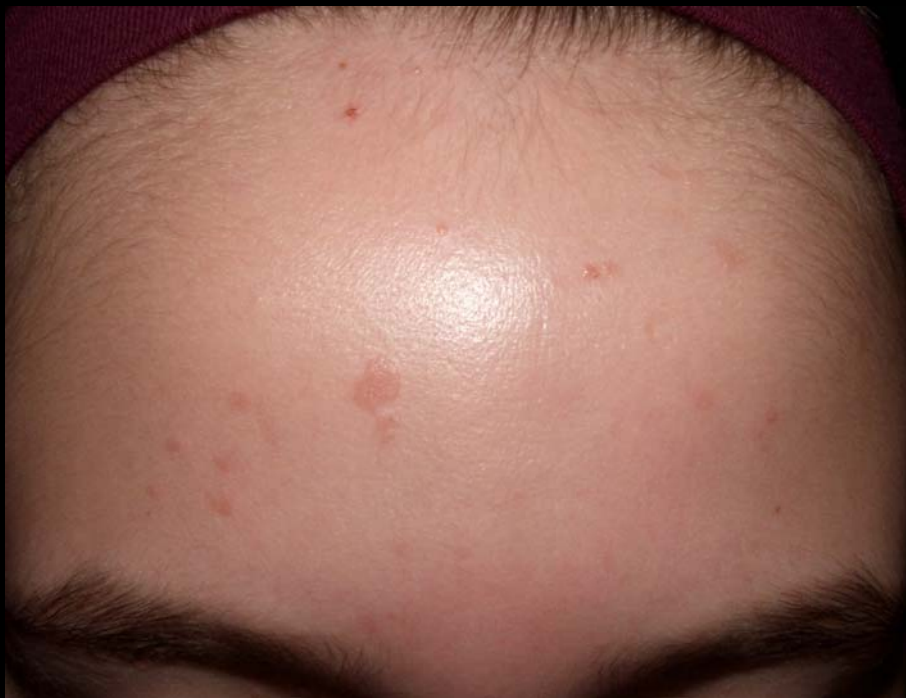
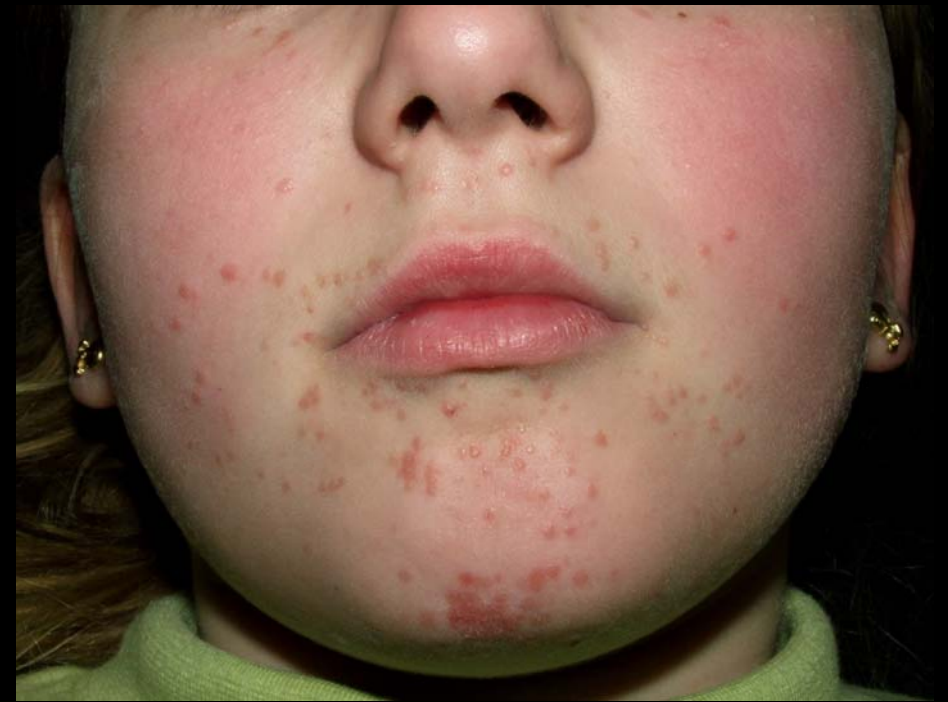

CAS CLÍNIC 9

Nena de 6 anys que des de fa més d'un any presenta les lesions facials que podeu veure i que han augmentat en número. Són asimptomàtiques.

16. Diagnòstic clínic

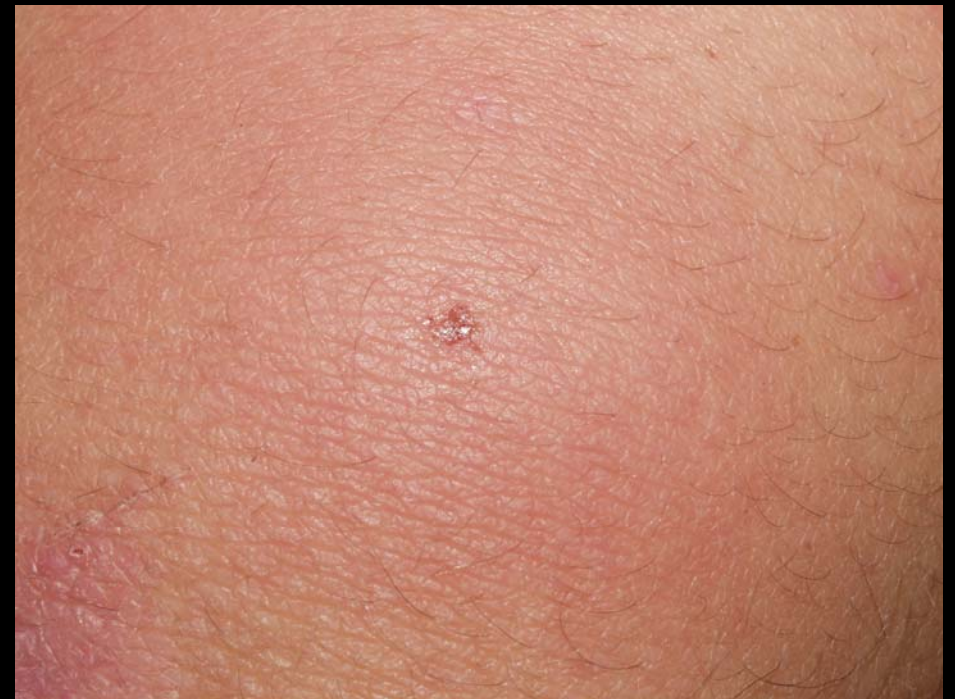
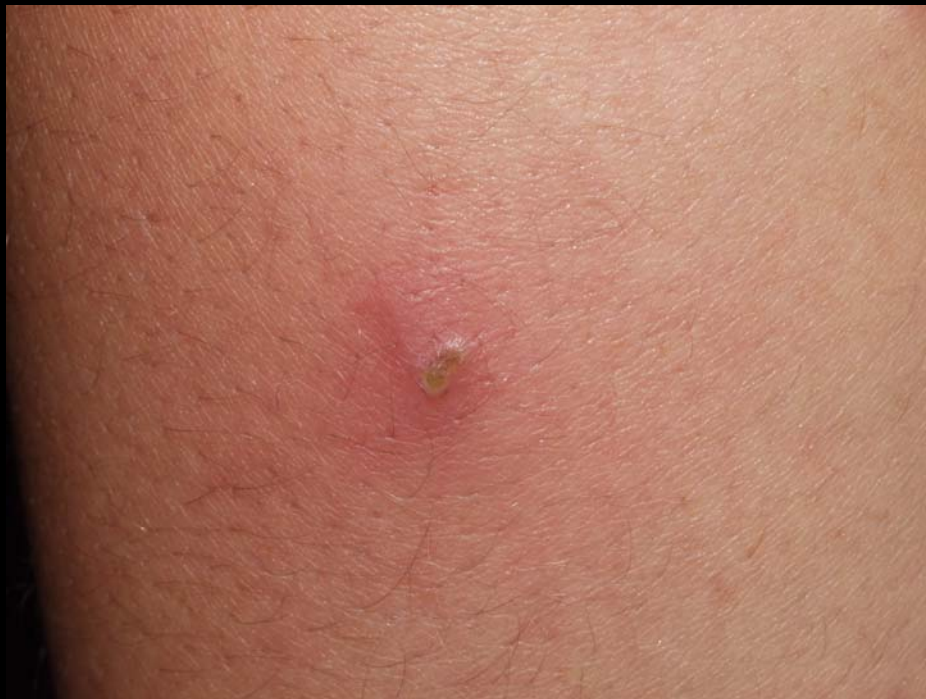
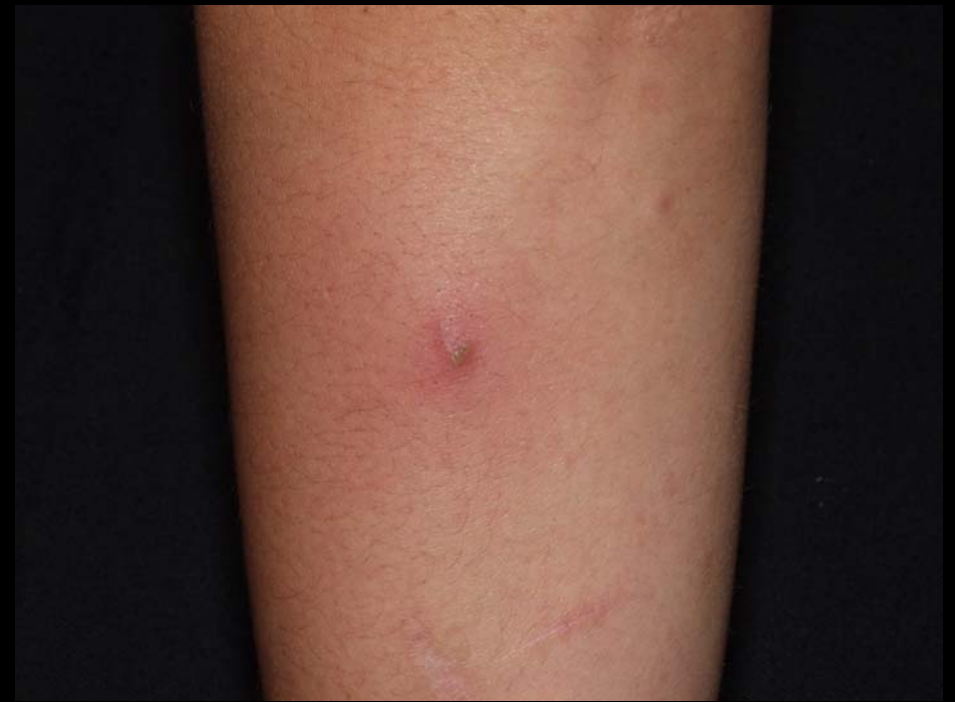CAS CLÍNIC 10

Noi de 15 anys que de fa uns mesos presenta brotades de lesions que li fan mal i que curen amb antibiòtics xVO deixant cicatrius deprimides.

17. Diagnòstic diferencial i diagnòstic clínic

18. Tractament de l'episodi i què més cal fer



CAS CLÍNIC 11

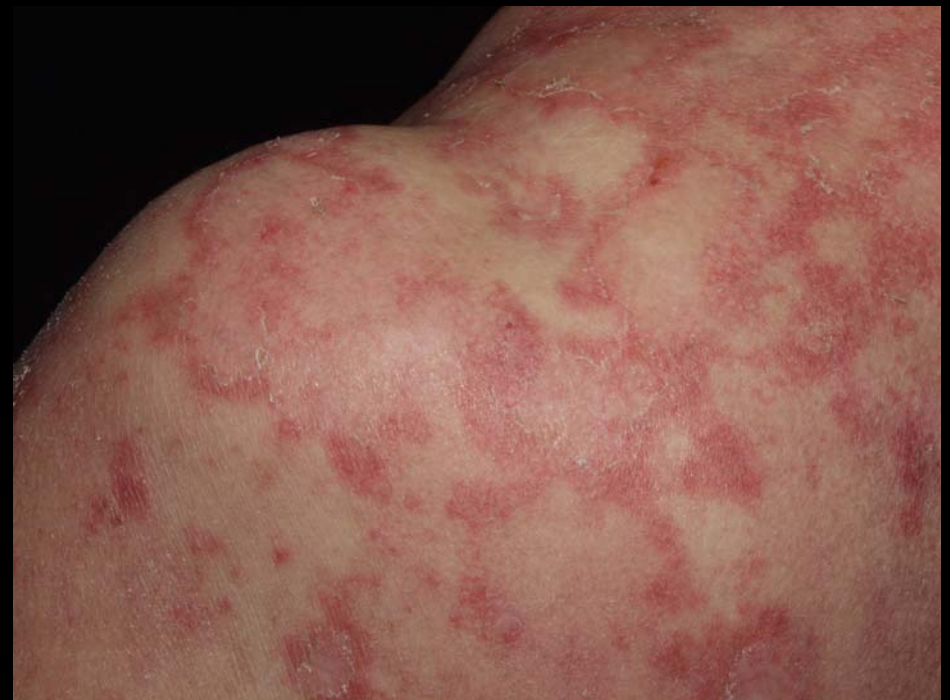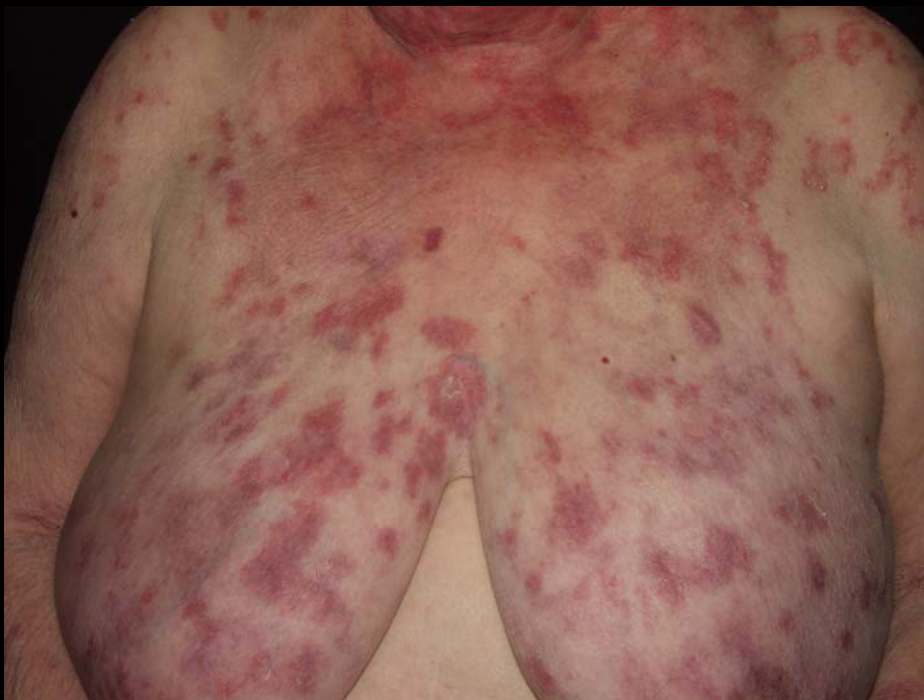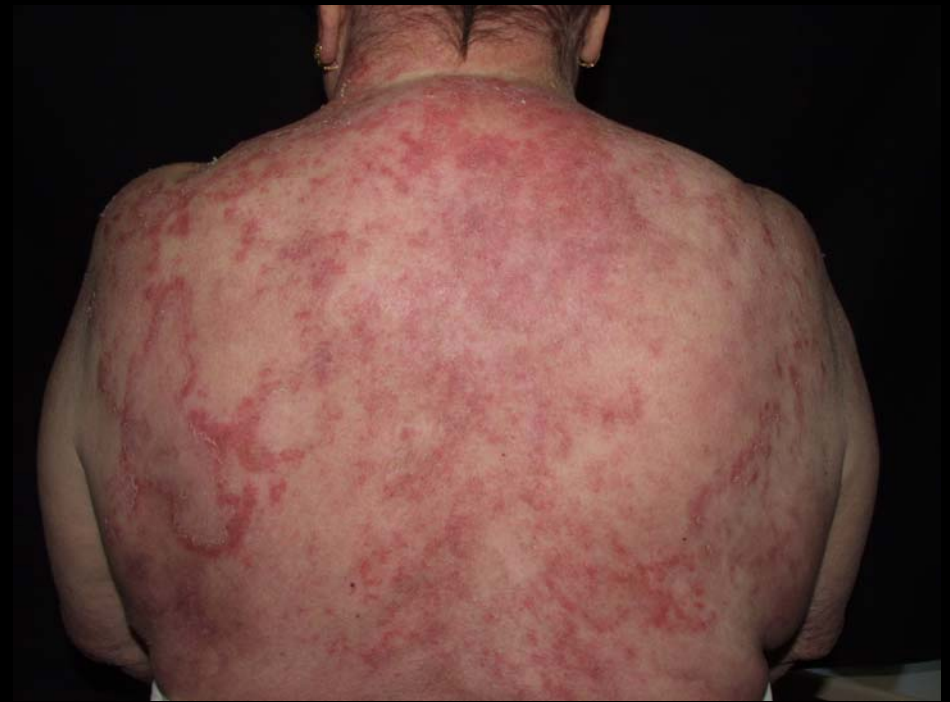Dona de 57 anys, que de fa uns mesos presenta una erupció al tronc i EESS que diu no li molesta i que empitjora amb el sol. Refereix artràlgies ocasionals.

19. Diagnòstic clínic

20. Prova/es de confirmació diagnòstica

21. Si calen, quines exploracions complementàries demanareu i resultats

22. Tractament i prevenció

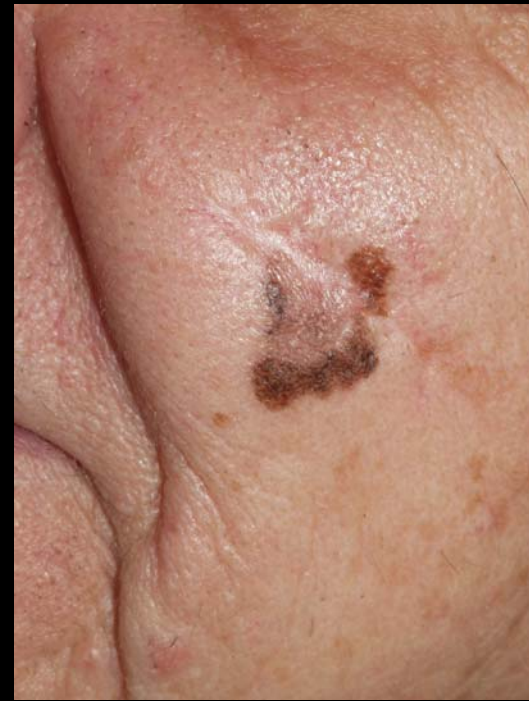

CAS CLÍNIC 12

Dona de 72 anys, a qui fa 8 anys li varen extirpar una “taca” a la galta E. Diu que ha reapagerut fa uns 2 anys i s’observa així.

23. Diagnòstic clínic

24. Actitud terapèutica



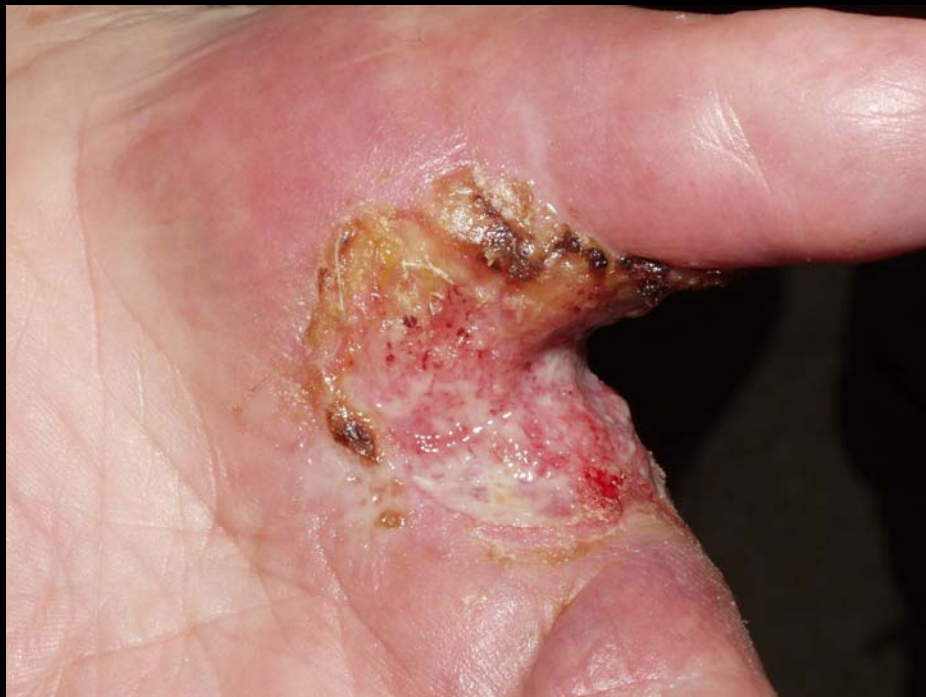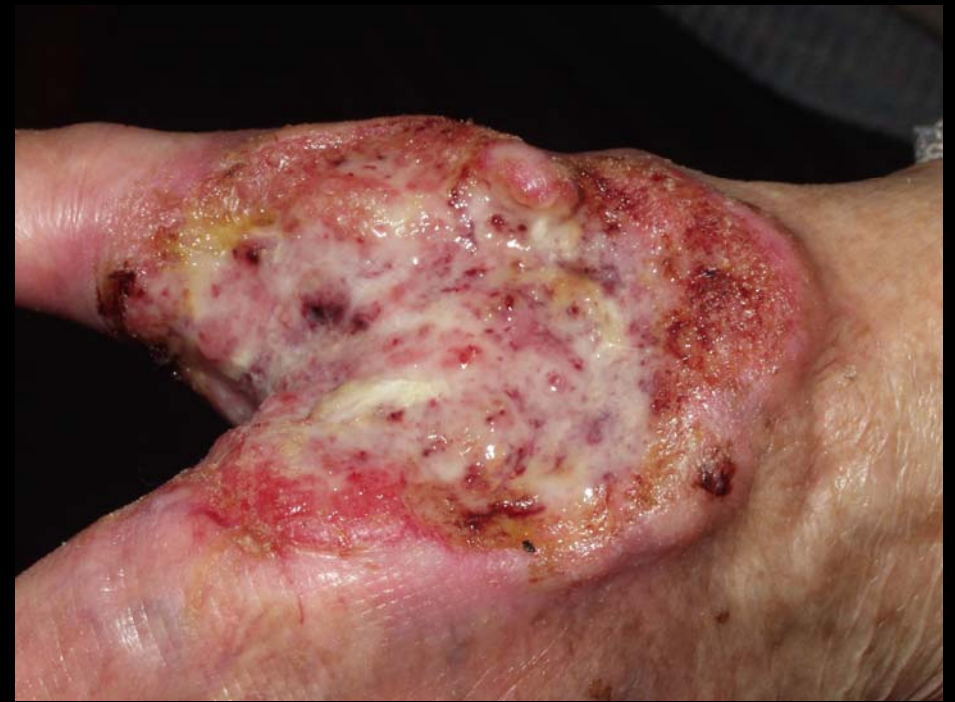CAS CLÍNIC 13

Dona de 93 anys que presenta aquesta lesió, localitzada a mà dreta, de més de 5 anys d'evolució i creixement progressiu, dura al tacte.

25. Diagnòstic diferencial i diagnòstic clínic

26. Prova/es de confirmació diagnòstica

27. Tractament (citar-ne tres)



CAS CLÍNIC 14

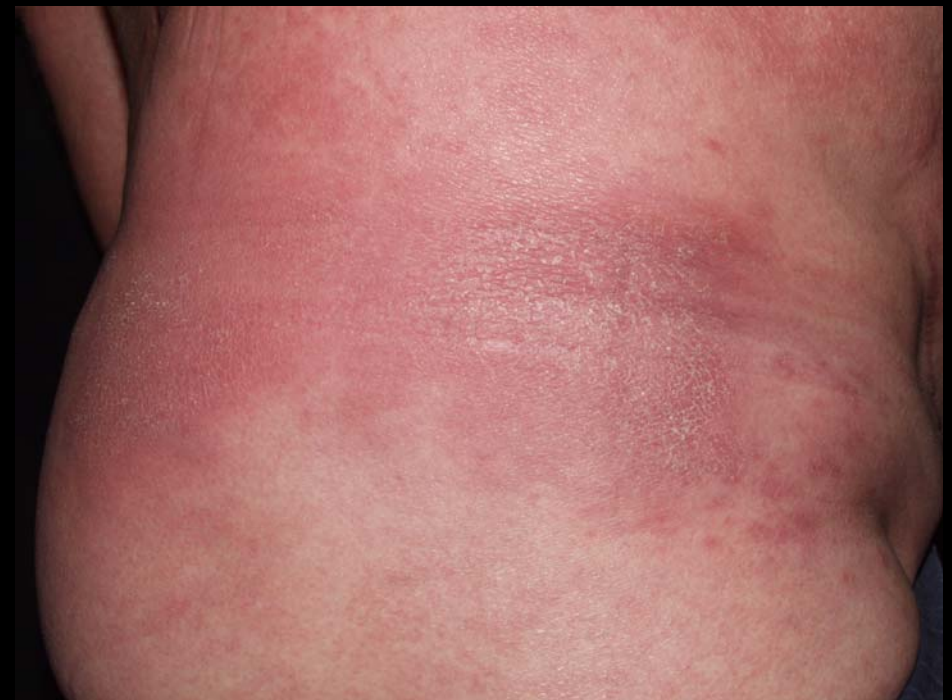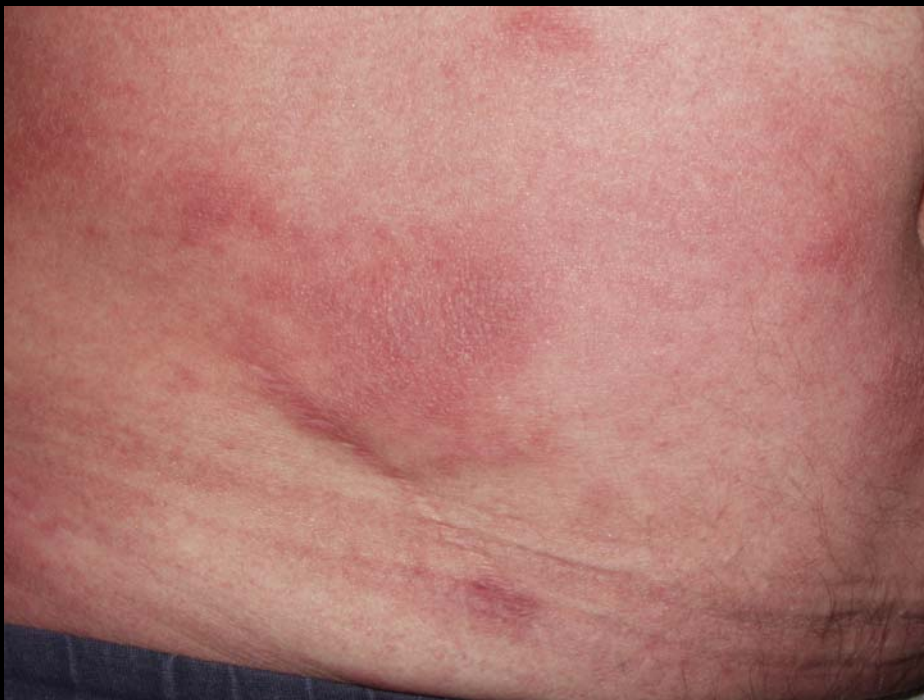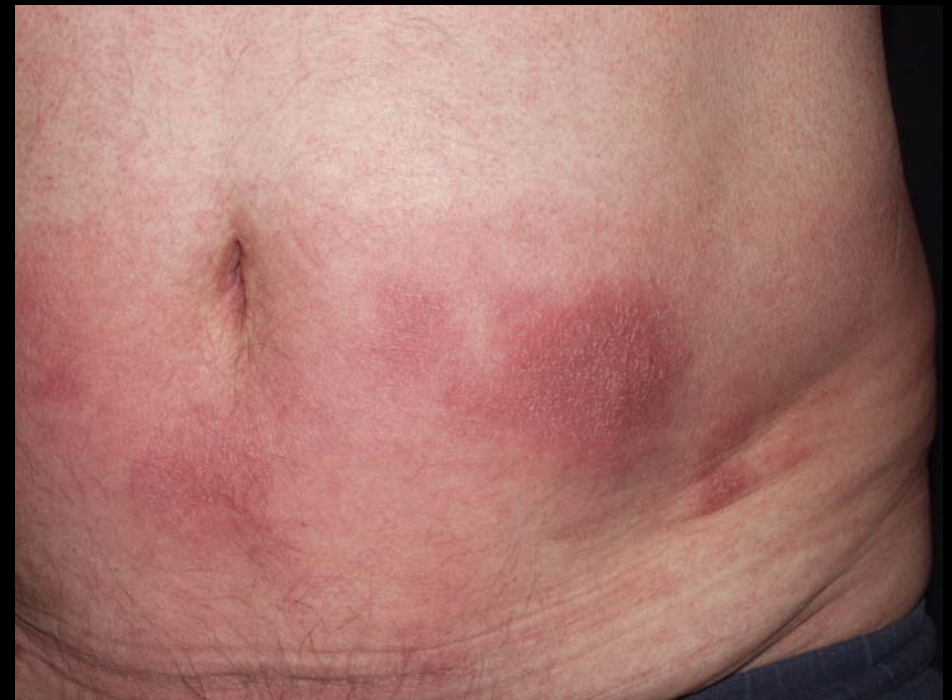Home de 64 anys que es controlat al Servei de Dermatologia del nostre Hospital des de fa 6 anys per aquesta dermatosi pruent. Les lesions han anat augmentant progresivament en número i s'han fet més evidents. La pell està infiltrada al tacte.

28. Diagnòstic clínic

29. Prova/es de confirmació diagnòstica

30. Exploracions i proves que cal fer un cop confirmar el diagnòstic per estudiar acuradament el cas

31. Tractament (citar 2 modalitats terapèutiques)

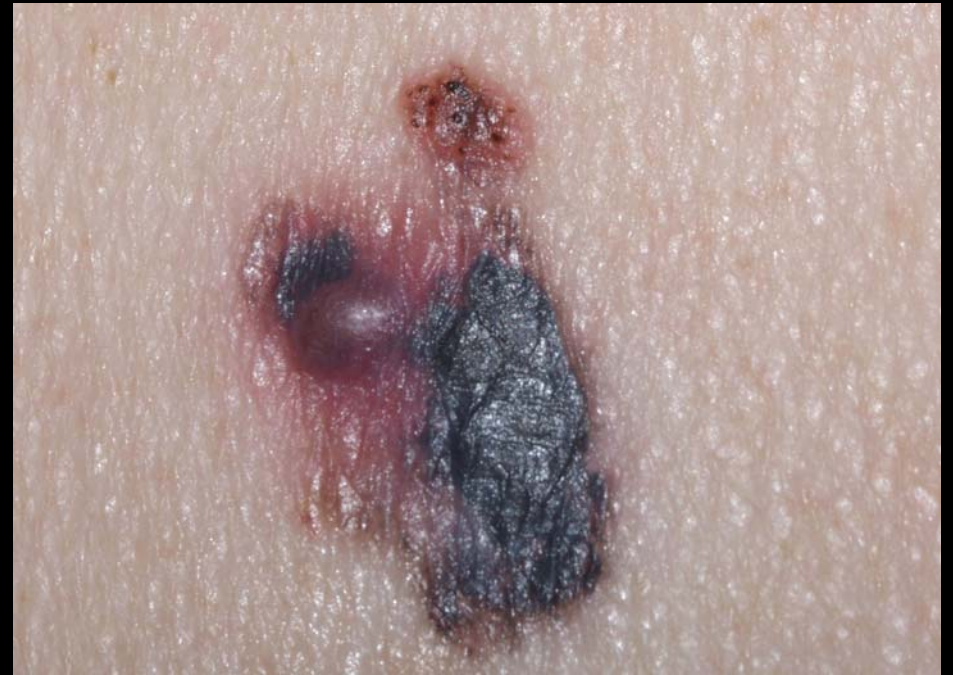

CAS CLÍNIC 15

Dona de 63 anys que ha notat l'existència d'aquesta lesió a l'esquena fa uns dies.

32. Diagnòstic clínic

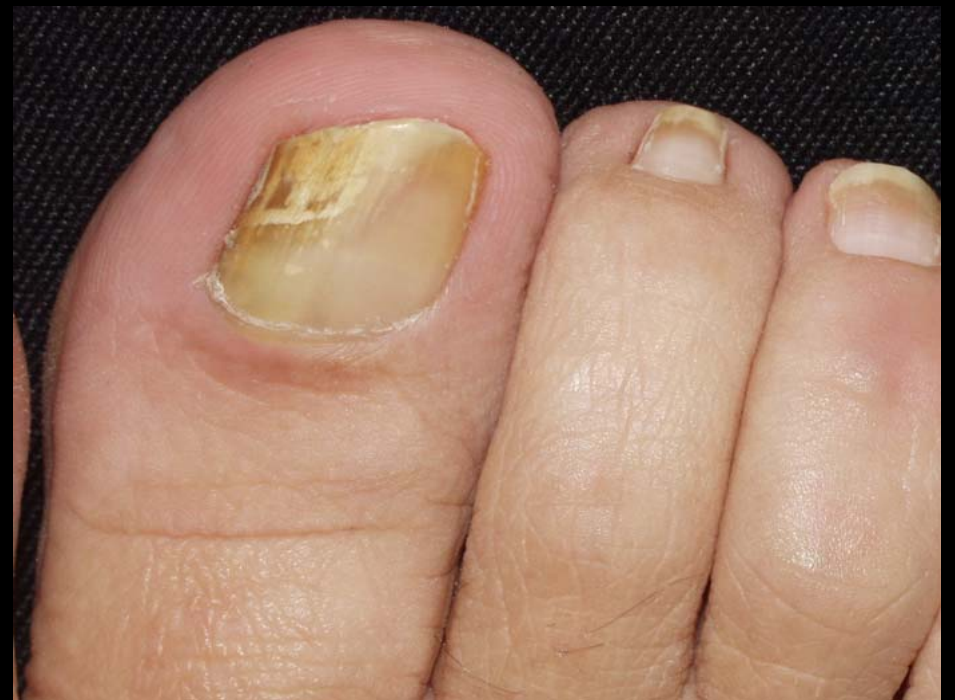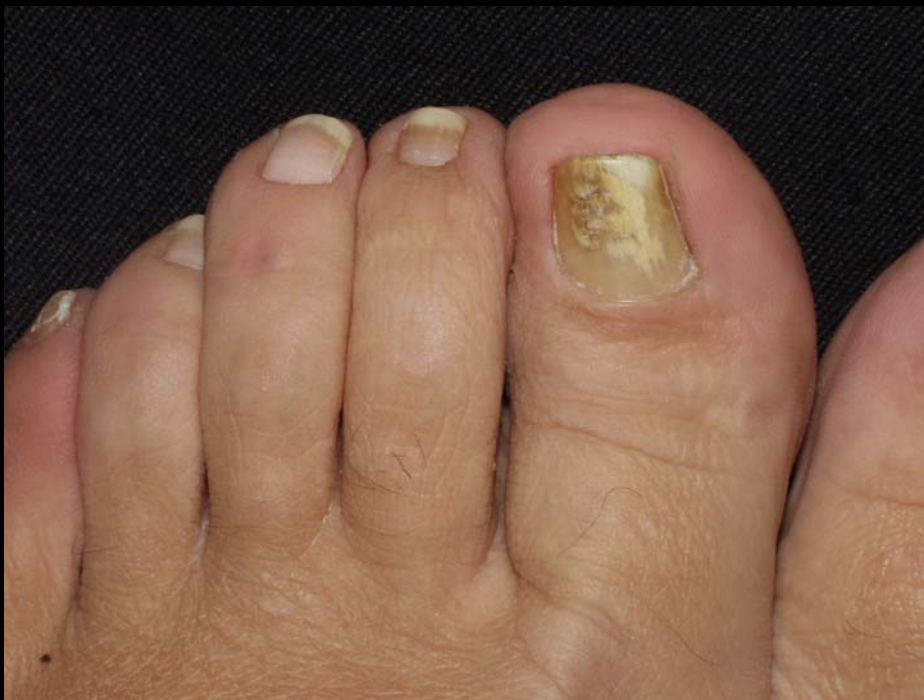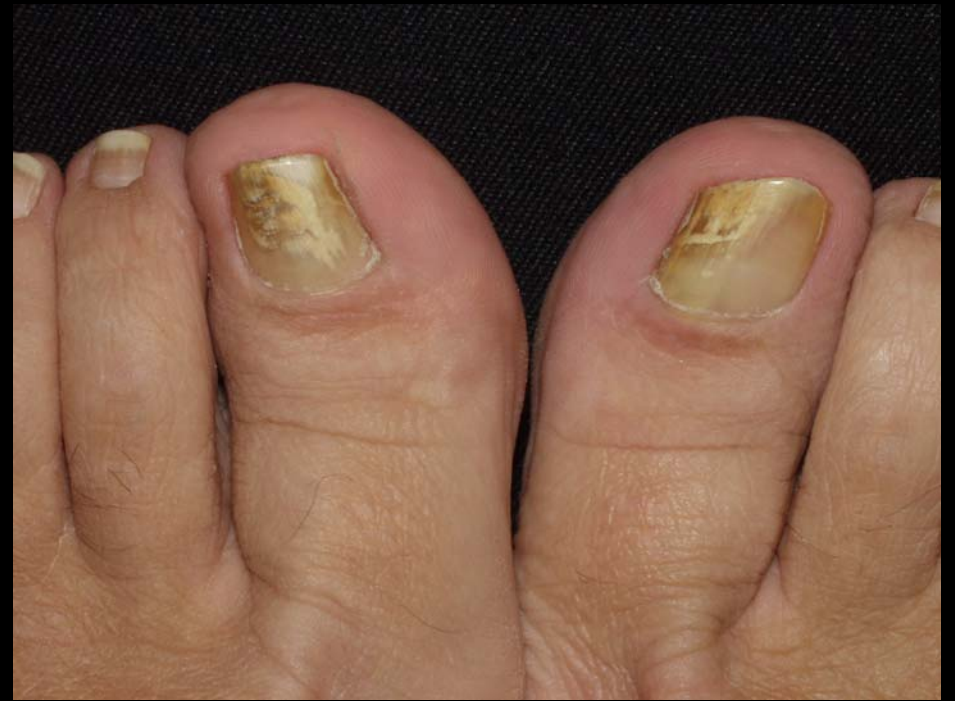33. Tractament i pronòstic



CAS CLÍNIC 16

Dona de 62 anys que consulta per alteracions a les ungles del peus que no li molesten des de fa 1 any.

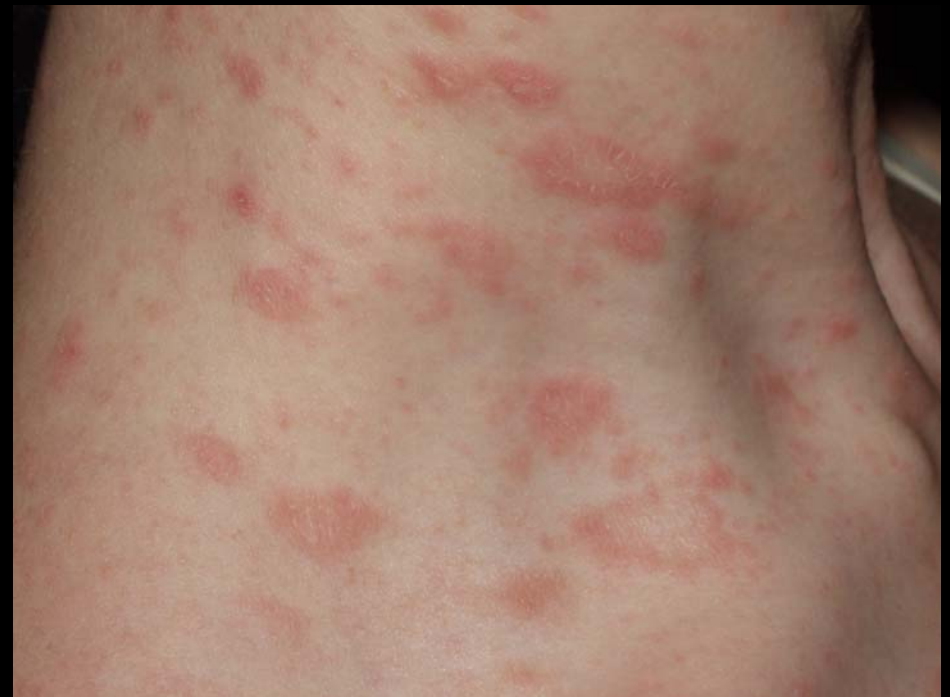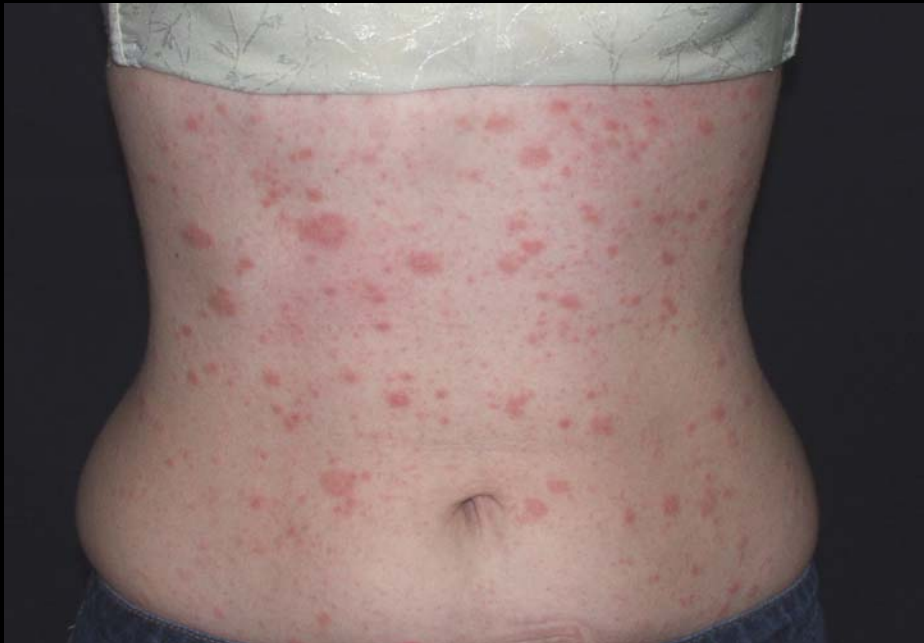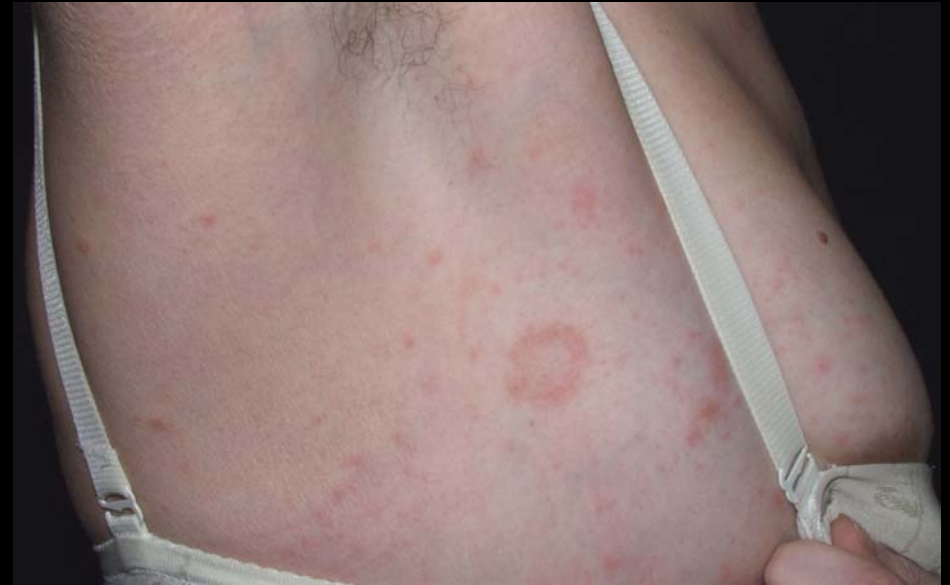34. Diagnòstic diferencial i diagnòstic clínic



CAS CLÍNIC 17

Dona de 22 anys, sense antecedents, que des de fa 15 dies presenta l'erupció al tronc que veureu. No li molesta i refereix que s'està escampant.

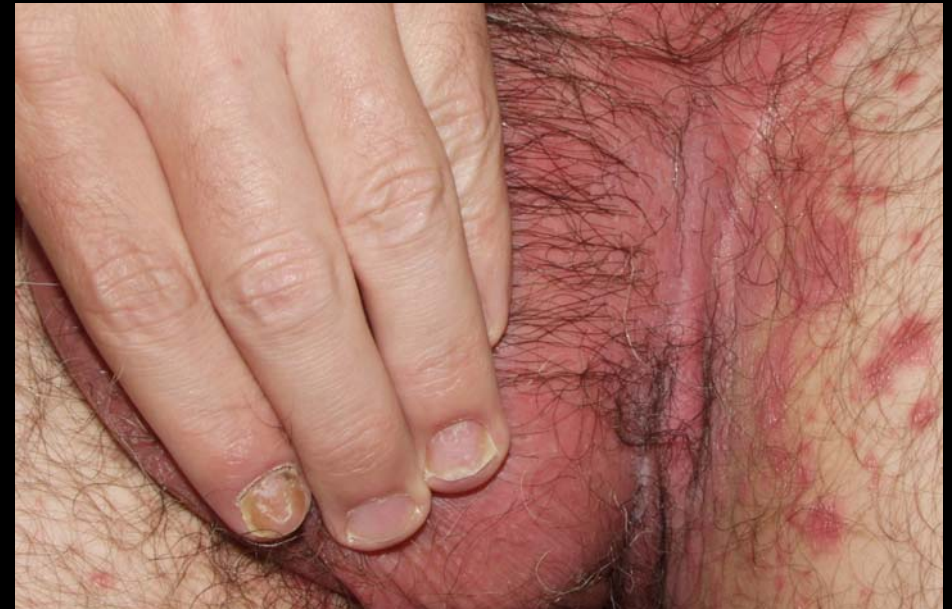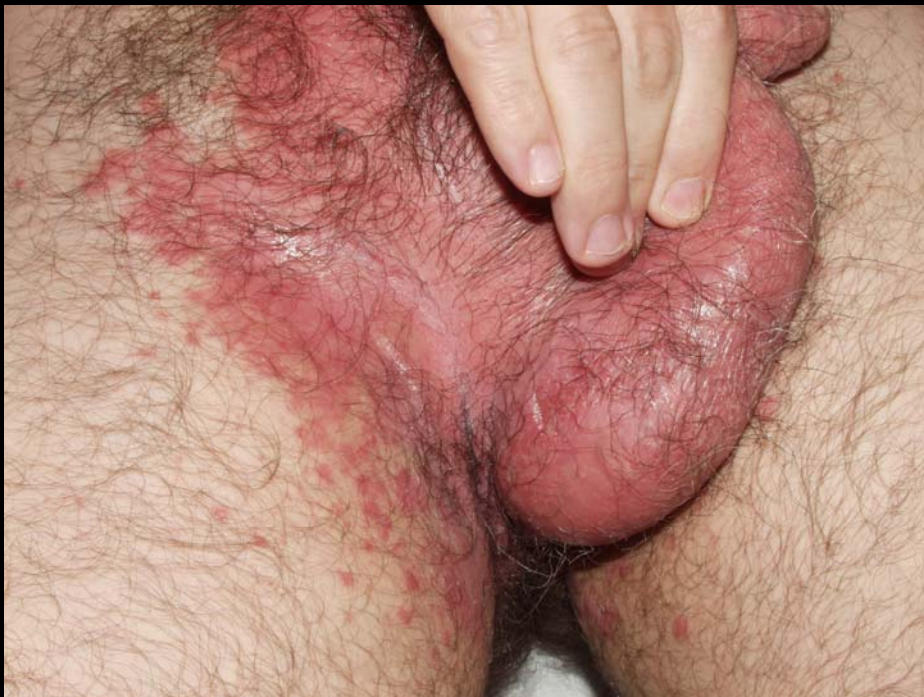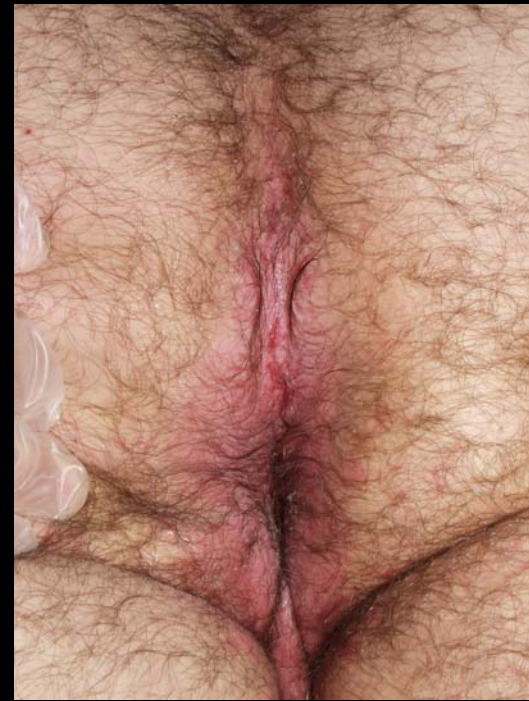
35. Diagnòstic diferencial i diagnòstic clínic



CAS CLÍNIC 18

Home de 43 anys, que consulta per lesions pruments que ara veureu de 3 mesos d'evolució.

36. Diagnòstic diferencial i diagnòstic clínic

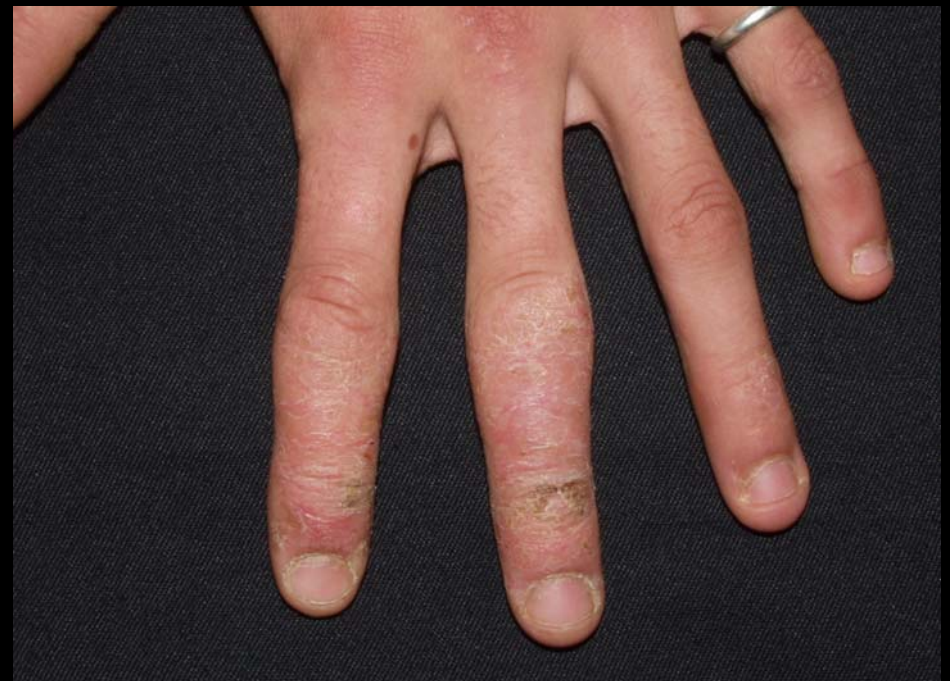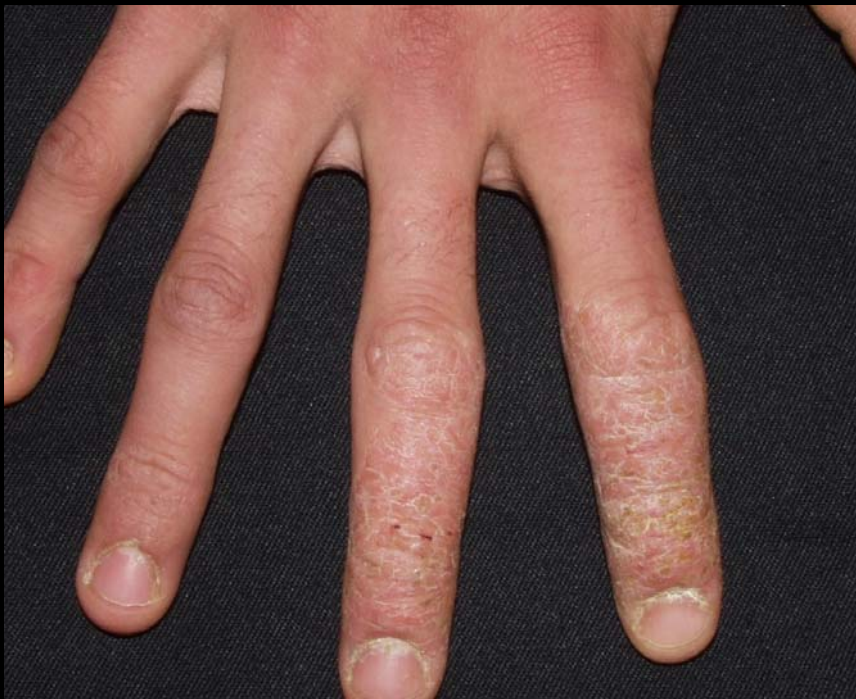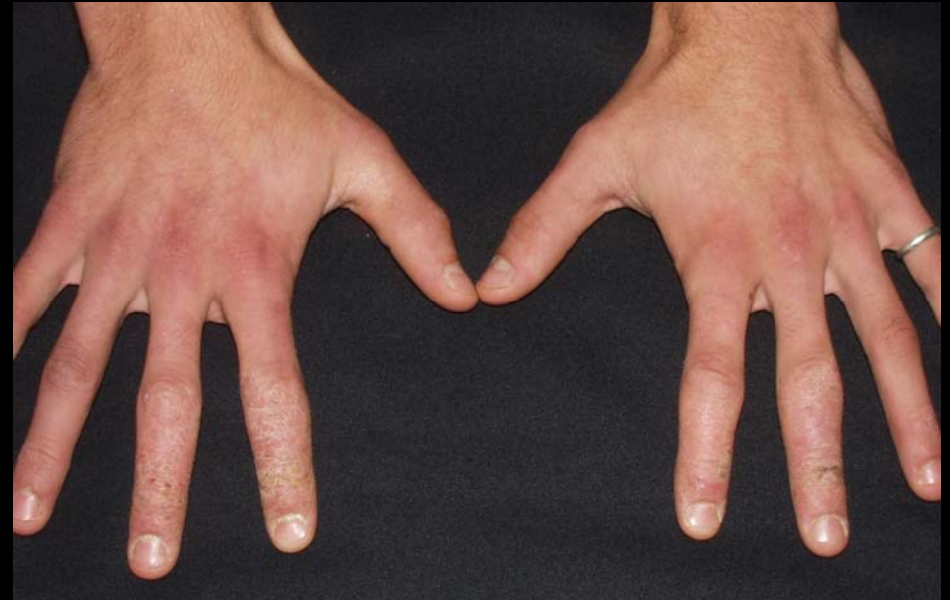


CAS CLÍNIC 19

Dona de 33 anys, mestressa de casa, que presenta brotades de lesions a mans i peus en el decurs de les primaveres, amb pruija important.

37. Diagnòstic clínic

38. Tractament recomanat

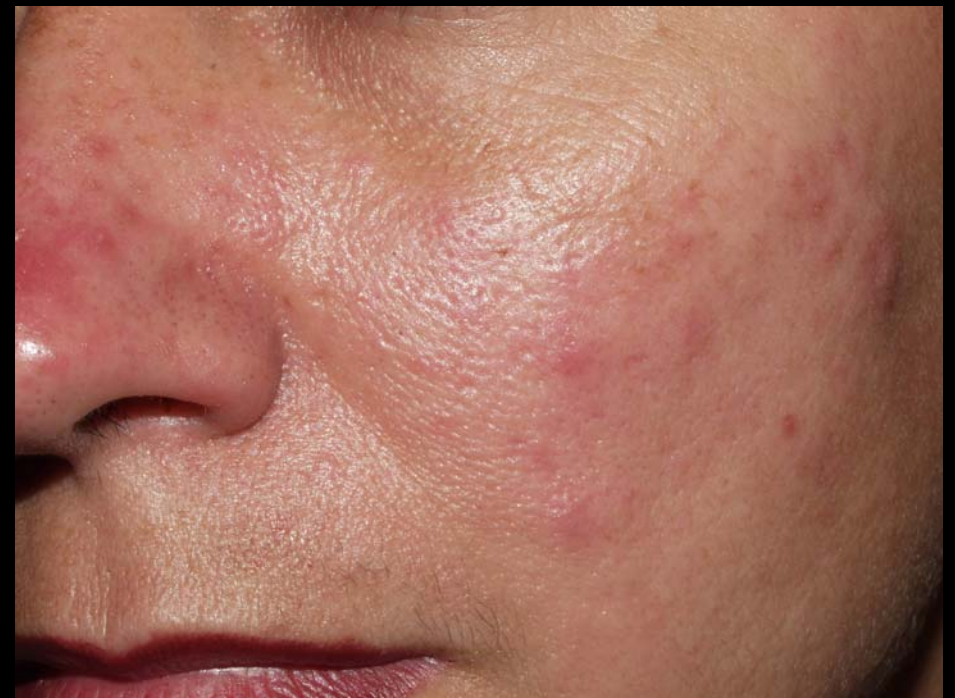
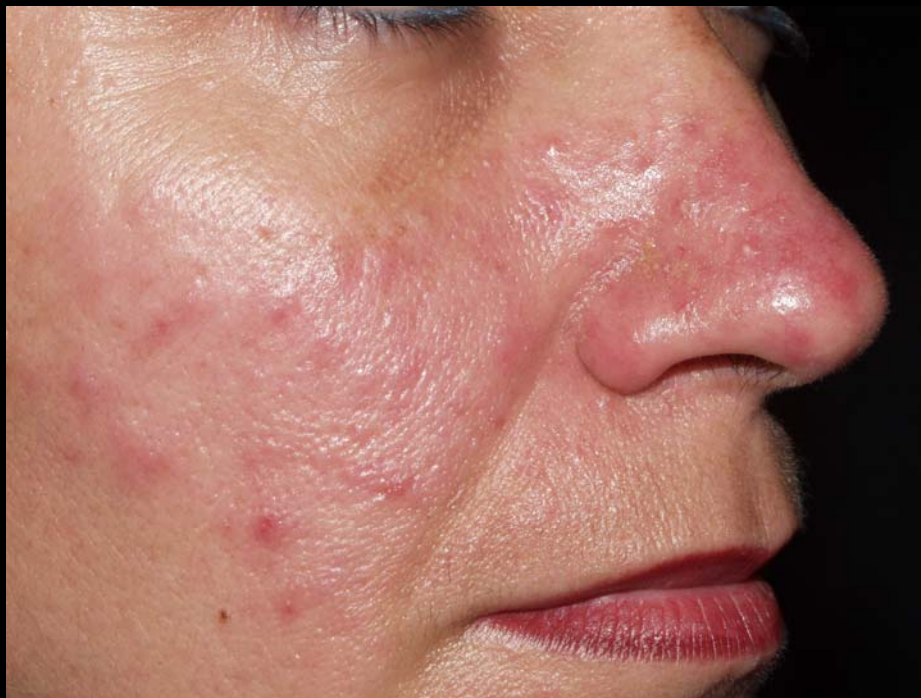
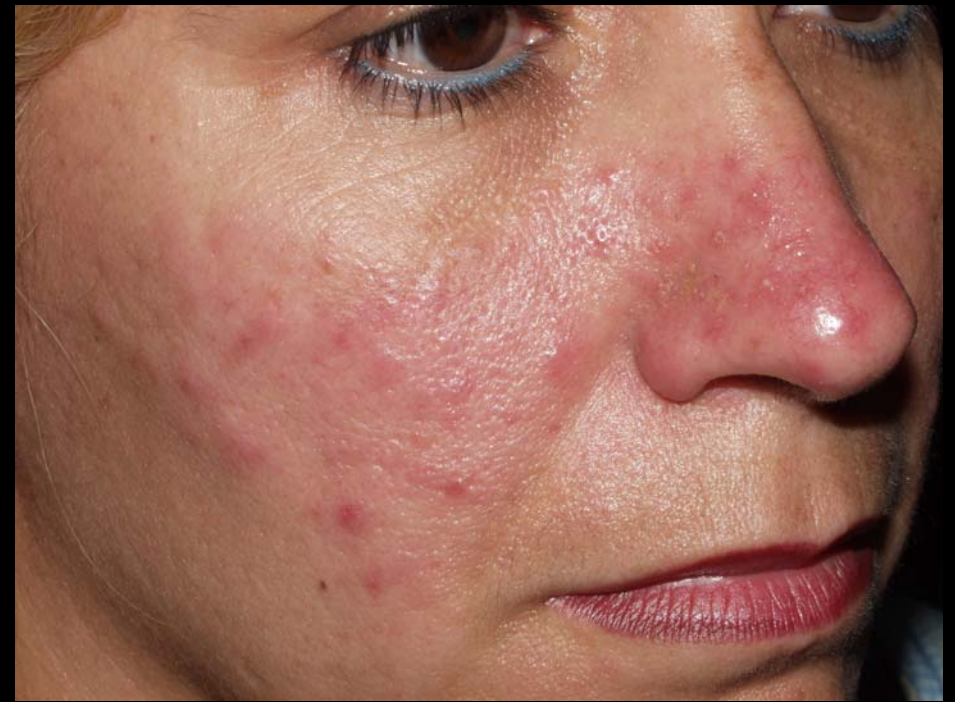CAS CLÍNIC 20

Dona de 47 anys que presenta brotades de lesions a la cara de fa 2 anys.

39. Diagnòstic clínic

40. Tractament recomanat

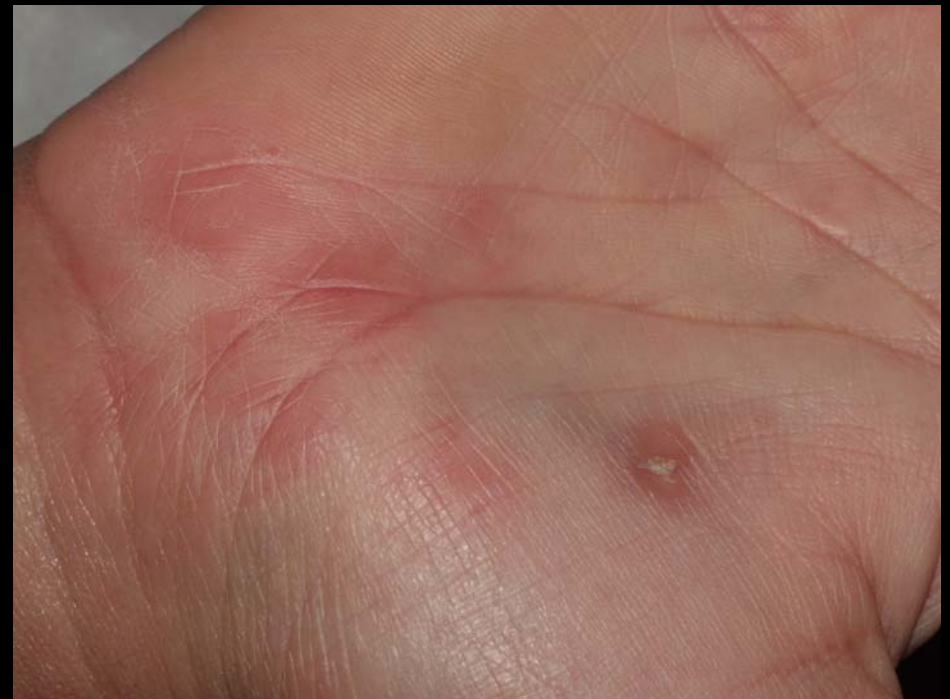
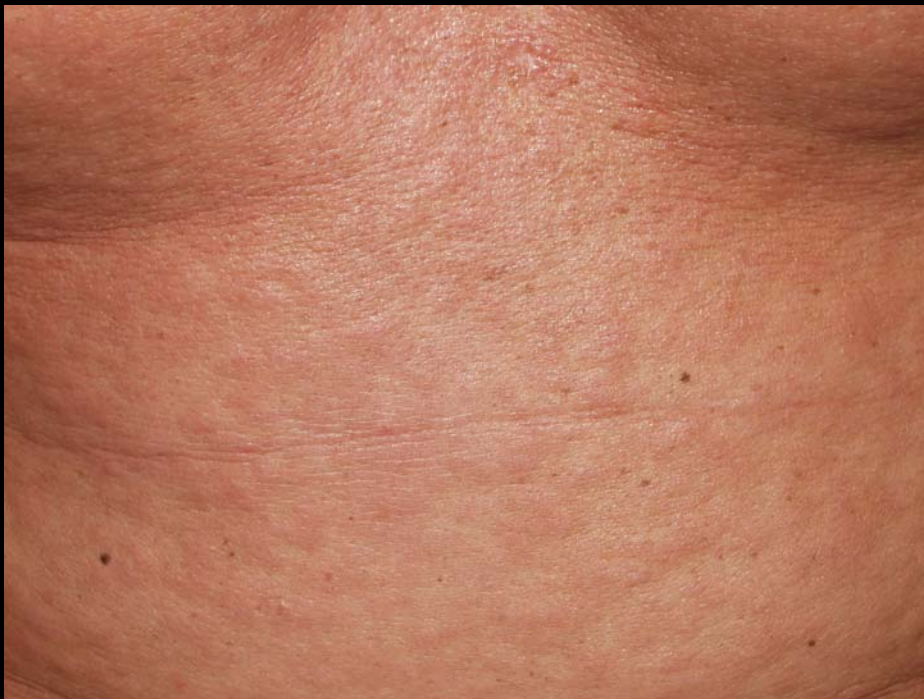
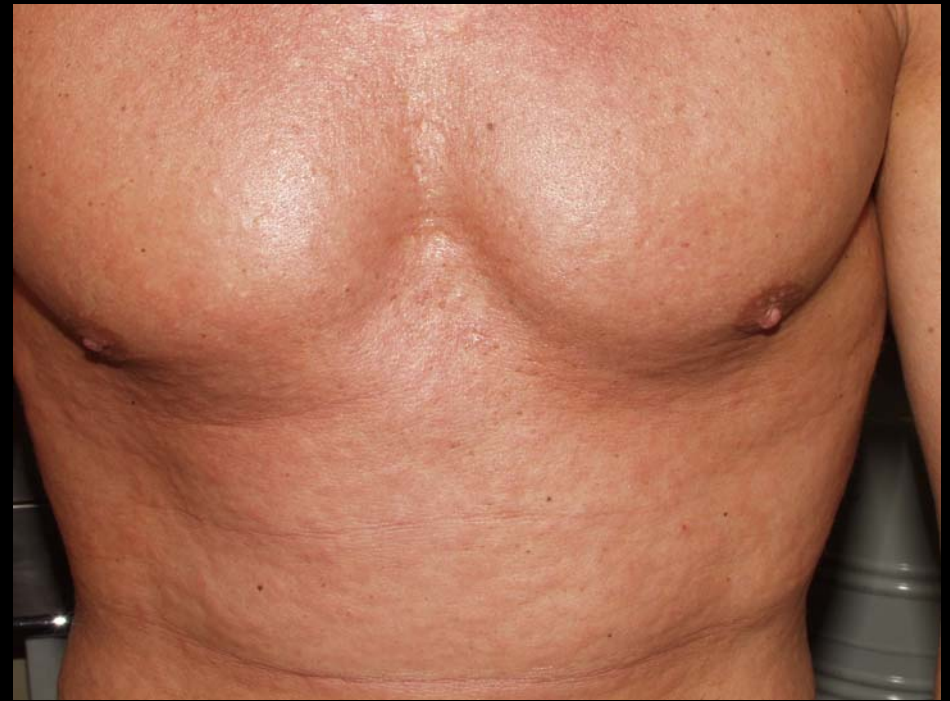CAS CLÍNIC 21

Home de 27 anys, que consulta per una erupció que no li molesta de 7 dies d'evolució. Treballa venent el seu cos en pública subhasta.

41. Diagnòstic diferencial i diagnòstic clínic

42. Proves complementàries a demanar



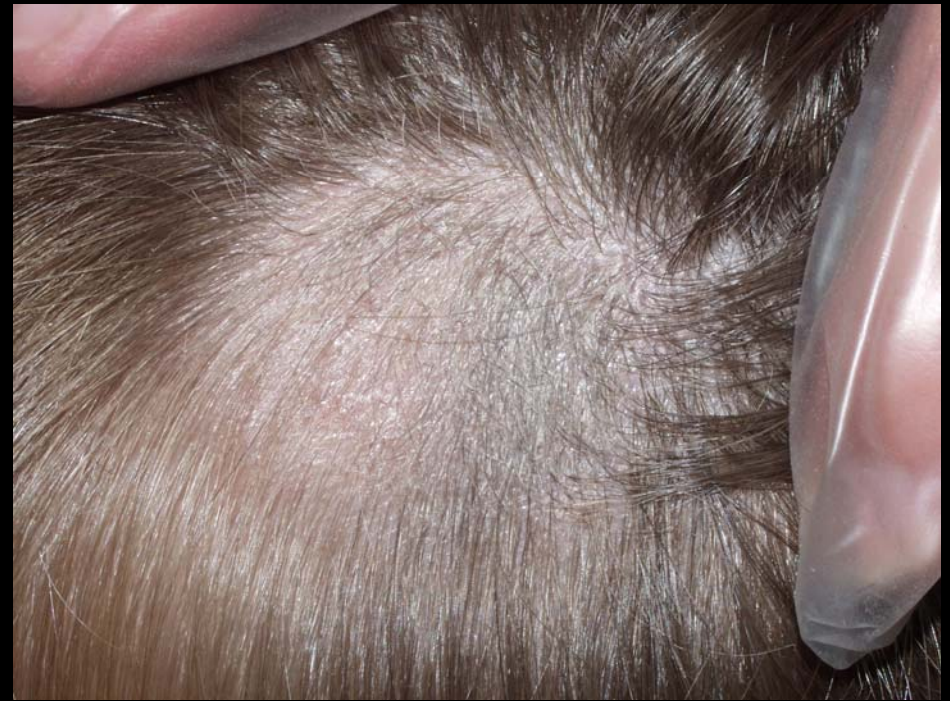CAS CLÍNIC 22

Nen de 6 anys. Ens consulten per la dermatosi que ha aparegut al cuir cabellut des de fa uns dies. Es lleugerament pruent.

43. Diagnostic clínic

44. Prova/es de confirmació

45. Tractament

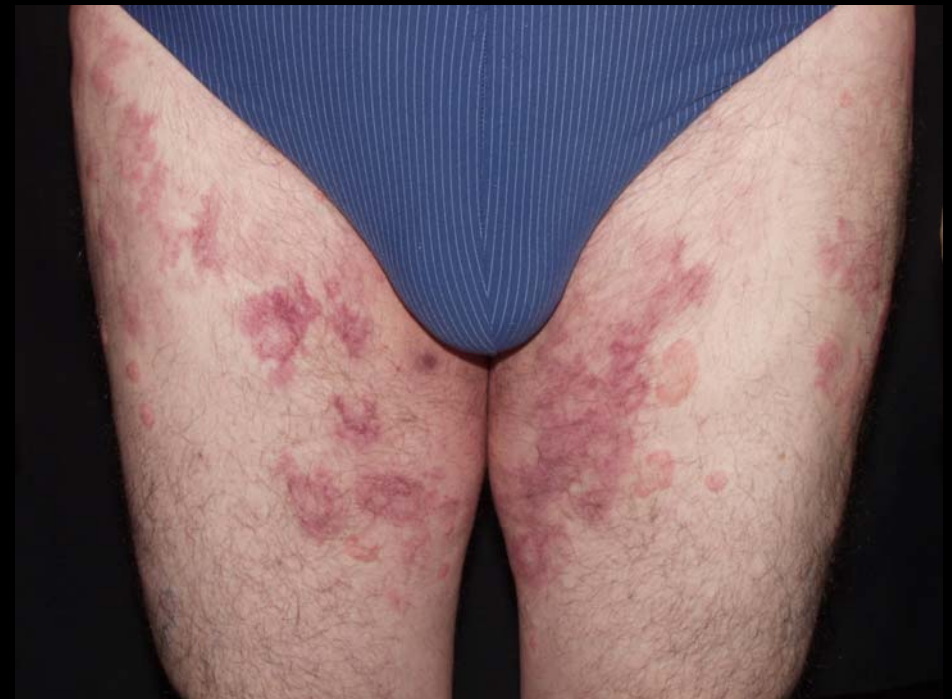
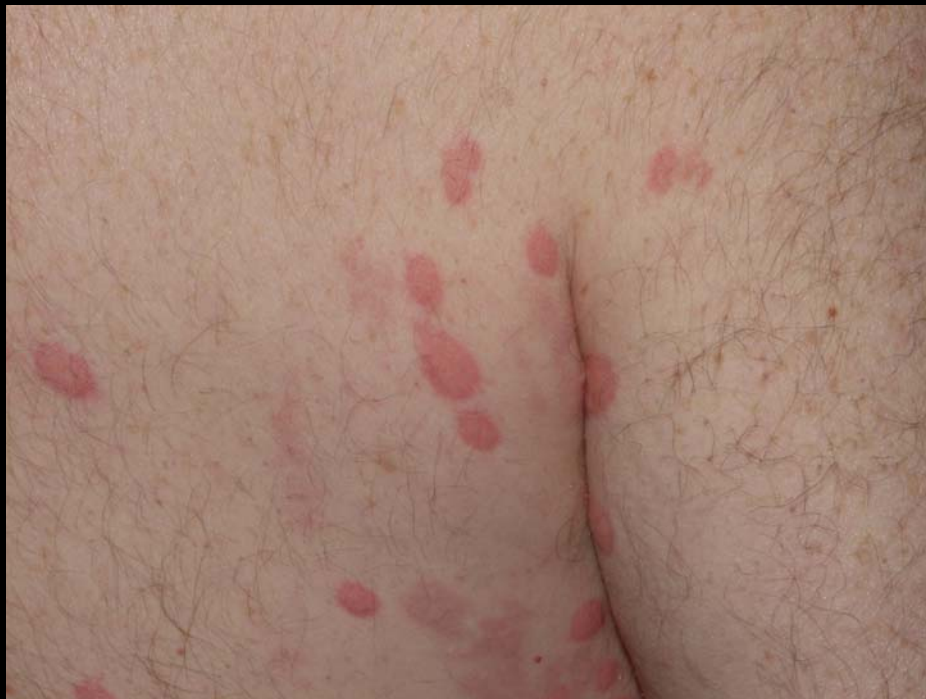
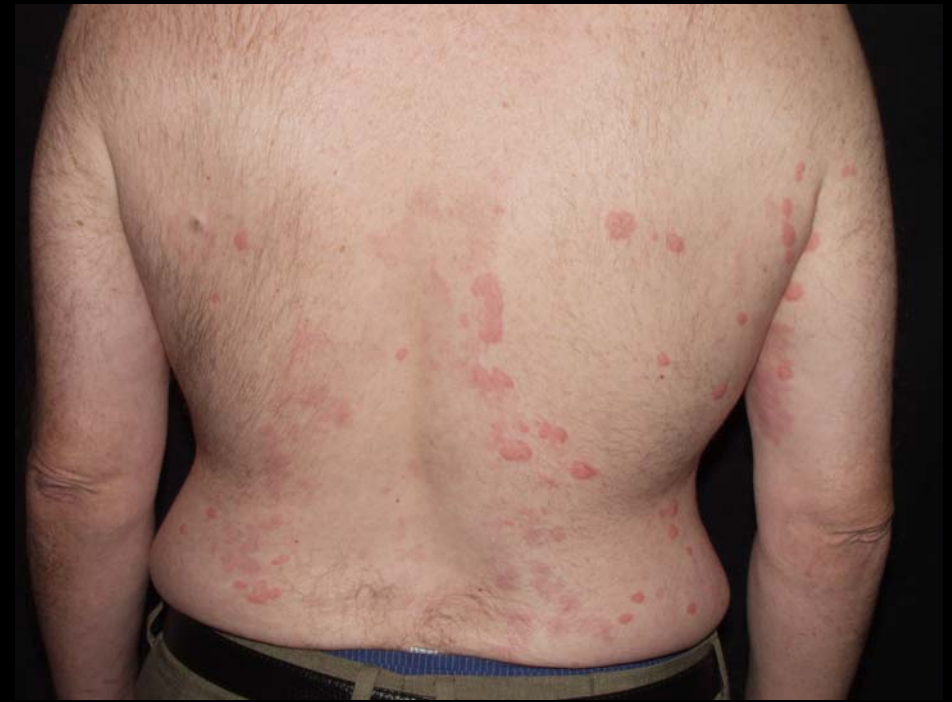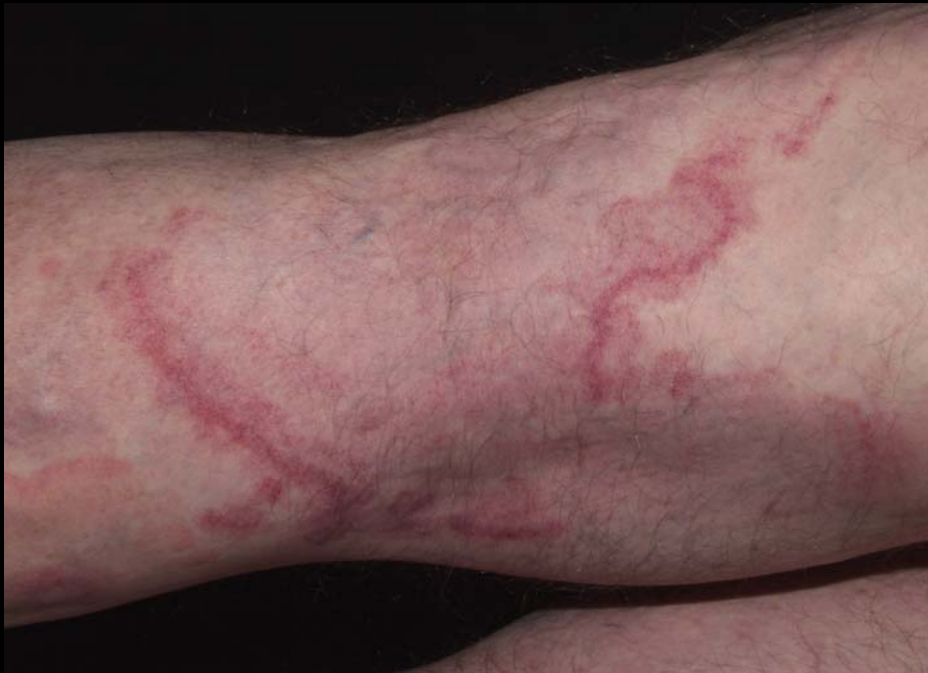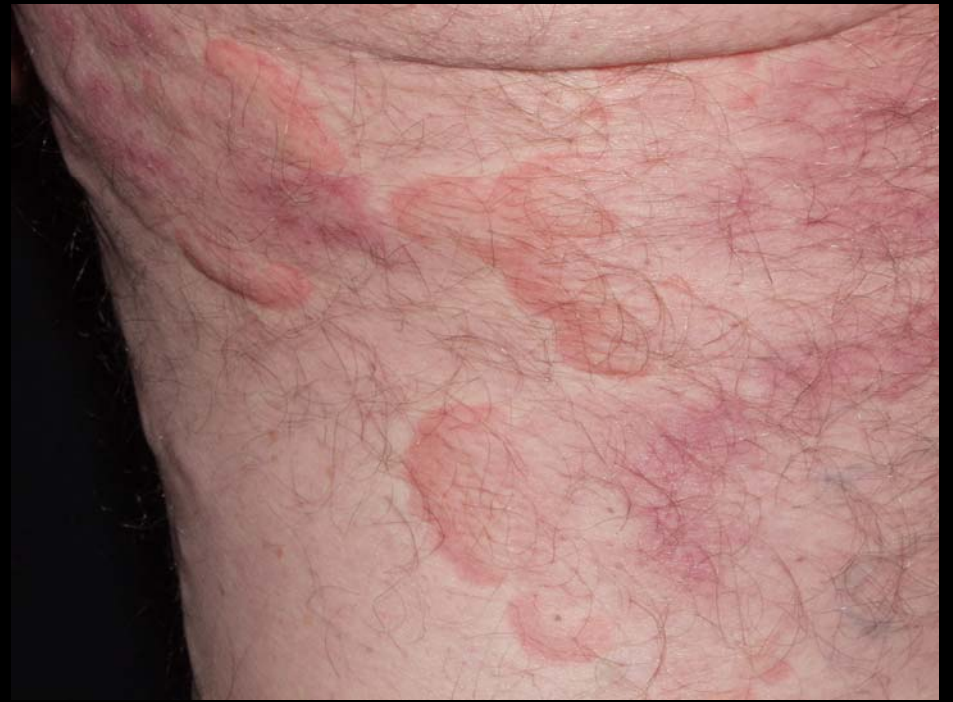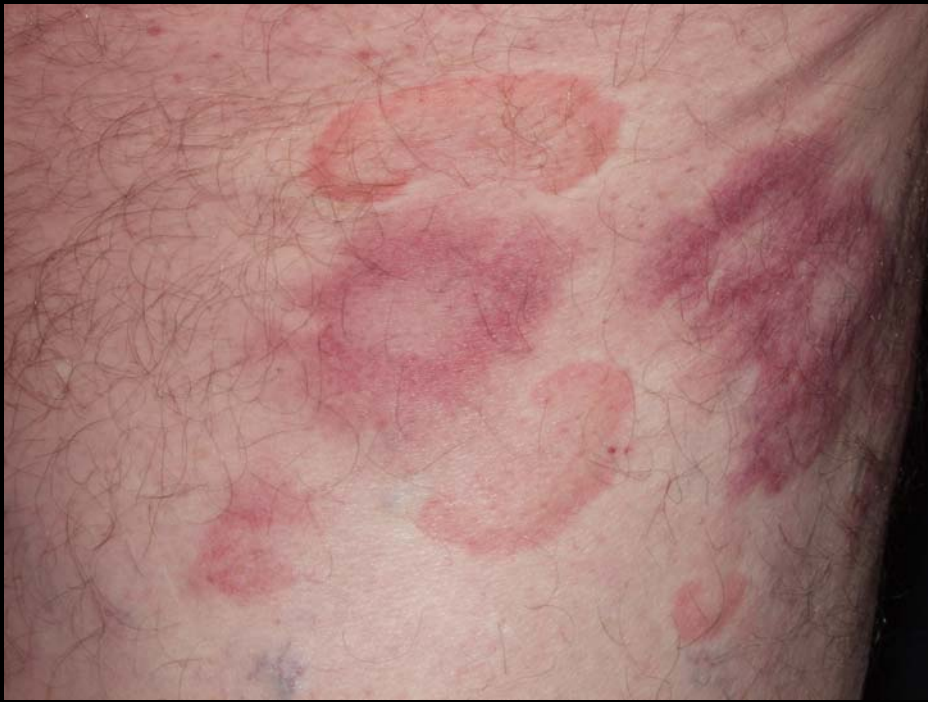CAS CLÍNIC 23

Home de 51 anys, que de fa 7 dies presenta una erupció pruent i dolorosa. Les lesions duren 2 dies però tot seguit n'apareixen de noves. Es plany de dolors articulars.

46. Diagnòstic clínic

47. Prova de confirmació del diagnòstic i exploracions complementàries que cal demanar



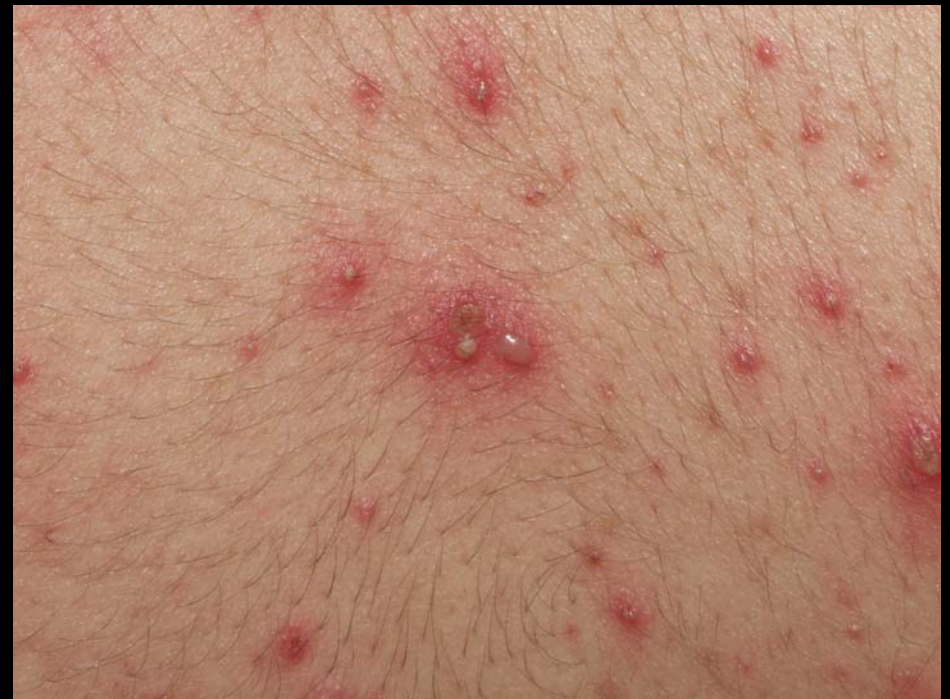
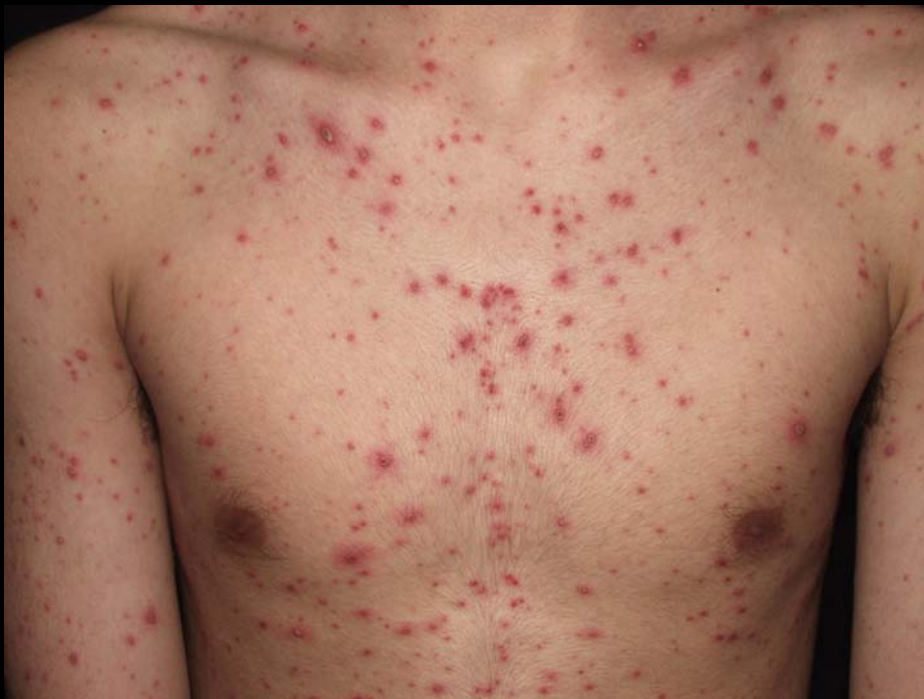
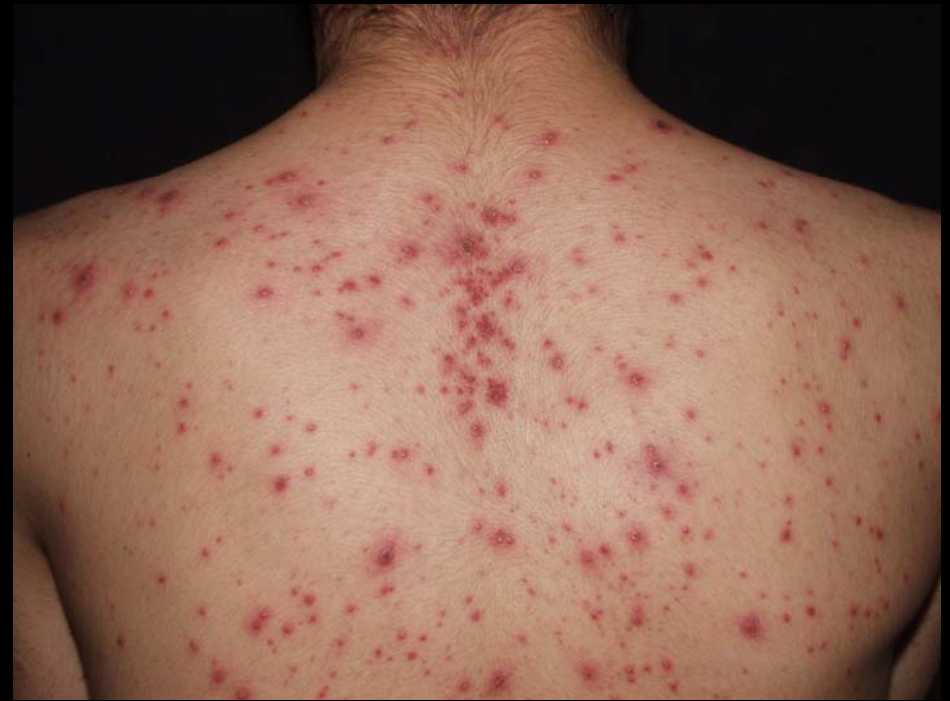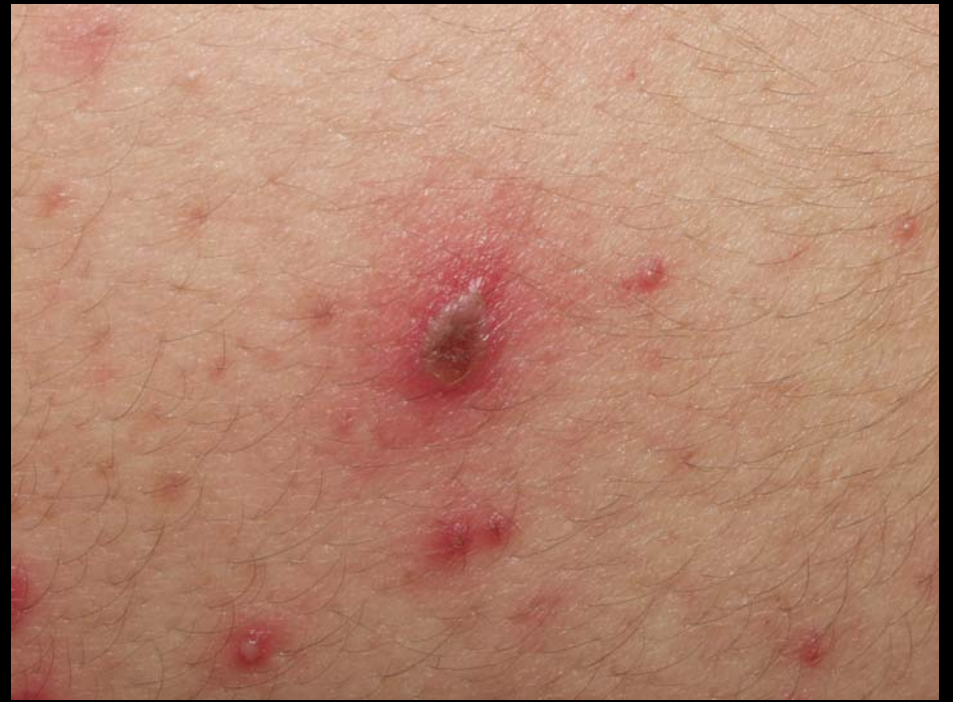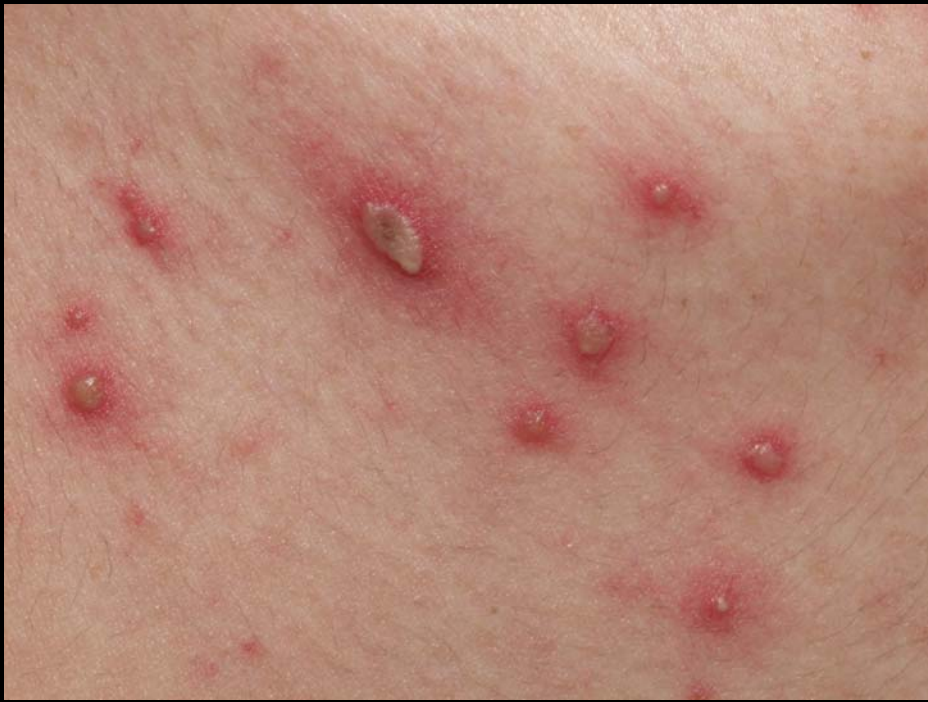CAS CLÍNIC 24

Noi de 22 anys que des de fa una setmana presenta aquesta dermatosis generalitzada, molt pruent. S'acompanya de febre alta i mal estat general.

48. Diagnòstic clínic

49. Prova/es de confirmació diagnòstica

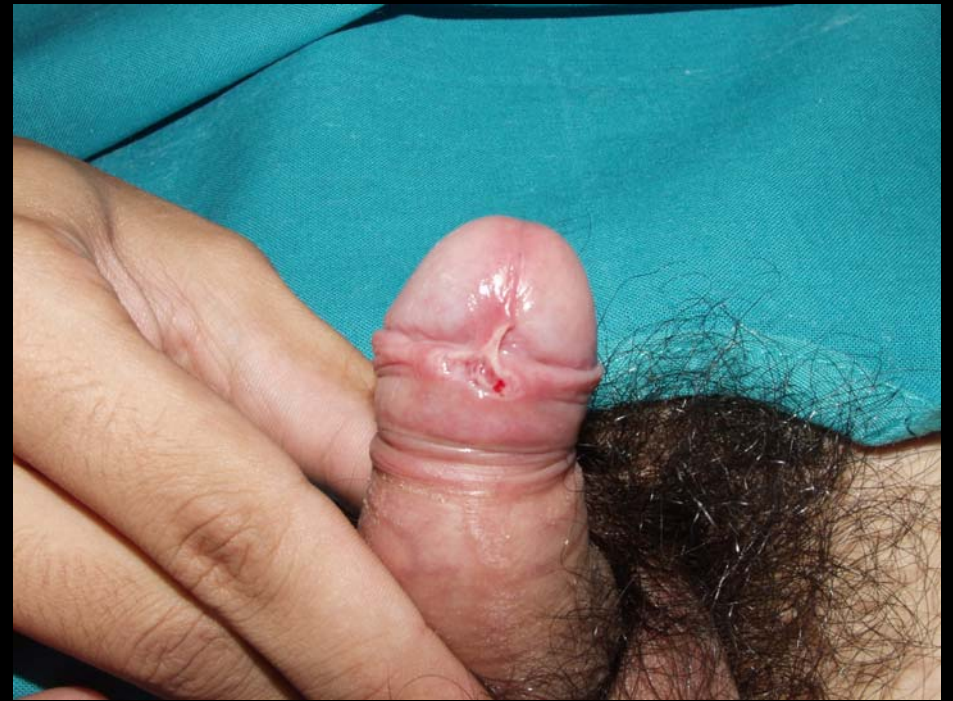



CAS CLÍNIC 25

Home de 21 anys, que consulta per la lesió dolorosa que veureu de 4 dies d'evolució. Té adenopaties engonals doloroses.

50. Diagnòstic clínic i tractament



- 1-Acantosi nigricans benigna
- 2-Berruga vírica
- 3-Carcinoma basocel.lular
- 4-Mol.lusc encomanadís
- 5-Dermatitis atòpica
- 6-Pitiriasi versicolor
- 7-Eritema fix pigmentari
- 8-Sarna
- 9-Berruga vírica plana
- 10-Furóncol
- 11-Lupus eritem cut subagut
- 12-Lentigen maligne
- 13-Carcinoma espinocel.lular
- 14-Micosi fungoide (LCCT)
- 15-Melanoma extensió superf.
- 16-Onicomicosi
- 17-Pitiriasi rosada
- 18-Psoriasi de plecs
- 19-Dermatitis dishidròtica
- 20-Rosàcia
- 21-Sífilis, secundarisme
- 22-Tinya del cuir cabellut
- 23-Urticària vasculitis
- 24-Varicel.la
- 25-Xancre tou